CAS CLINIQUE

« Des cellules cartilagineuses… Est-ce une bonne nouvelle ? »

- 62 ans, haute-savoyarde, sportive

- Depuis quelques années, gonalgies de rythme mécanique, occasionnelles et peu intenses

- Traumatisme récent :

⇒ douleurs de rythme inflammatoire

⇒ mal calmées par le Paracétamol et les

Radiographies des genoux F + P :

volumineuse ossification à développement extra-osseux sur la face postérieure du fémur droit qui oriente d'emblée vers un

ostéosarcome parostéal.

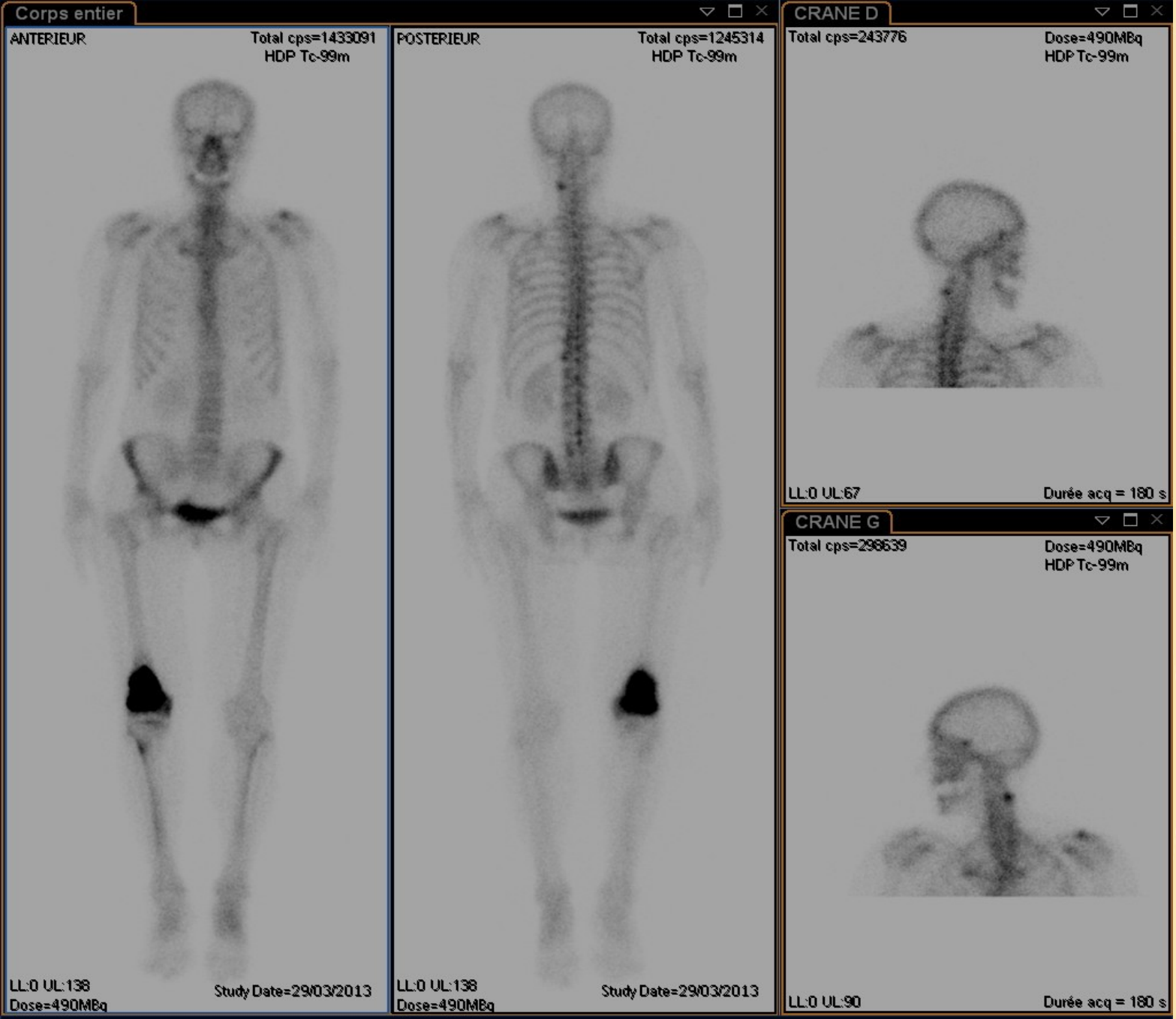

Scintigraphie osseuse Technetium 99m

IRM du genou droit

C’est un OS Parostéal car :

- Ossification rétro-fémorale + Liseré entre l’ossification tumorale et la corticale saine
- Extension tumoral e métaphysaire, s'étendant à la diaphyse et à l'épiphyse

Ce n’est pas un Chondrosarcome car, dans la portion intra-osseuse :

* Hyposignaux linéaires évocateurs d'ossification
* Absence d’encoches endostéales

rsignal 2 intra-tumoral intense que le liquide
al
hérite tumorale épaisse ussée par le contraste

BIOPSIE PERCUTANEE DIT

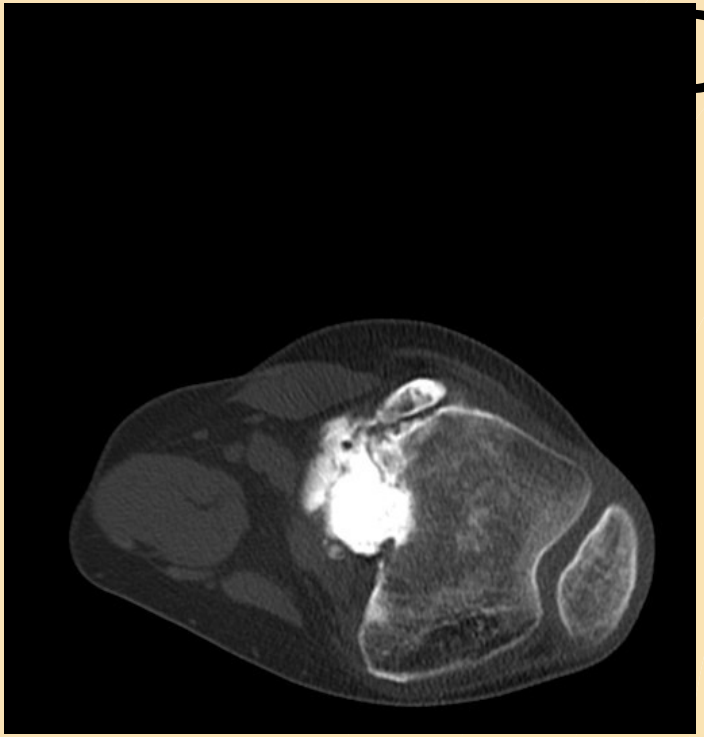

CR anat path : […Aspect de tumeur à prédominance cartilagineuse d'aspect inhabituel. Il existe des plages de nécrose ischémique ainsi que des zones d'ostéogénèse difficiles à classer. Les cellules cartilagineuses ont un noyau difficilement visible sans nette atypie ou activité mitotique. On retrouve quelques aspects incomplets de résorption osseuse d'un os de type lamellaire. On favorise plutôt le diagnostic de **Chondrosarcome**…]

La biopsie est-elle faite au bon endroit ?

Question 1 :

Validez-vous la conclusion histo de Chondrosarcome ?

- **Non !** Mais elle s'explique car le pathologiste :
- ne disposait pas du diagnostic radiologique d'OS Parostéal
- il n'observait qu'un fragment de tumeur

⇒ **importance de la confrontation radio-histologique**

Question 2

Quelle(s) implication(s) thérapeutique(s) ?… et pronostiques

- L'OS parostéal est un OS de **bas grade**

  => Chirurgie seule

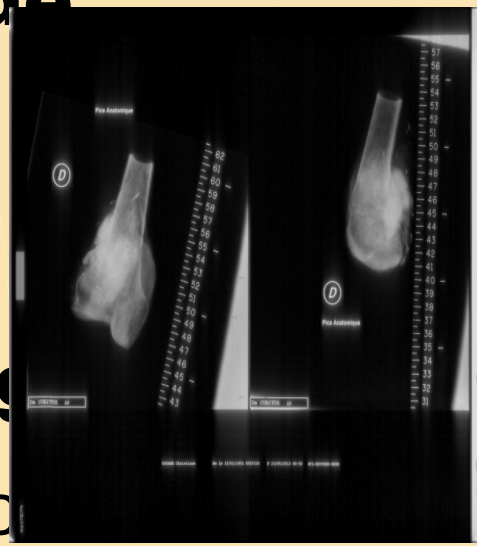

- L'OS dédifférencié est un OS de **haut g**

  => Chimio néo-adj + chirurgie + Chimio

(en fonction de la réponse histologique)

- Différenciation chondroblastique **non**

Epilogue

- 2 récidives locales successives puis amputation trans fémorale « de confort »

- A 2 ans : évolution métastatique

  pulmonaire et intracardiaque