

Cas Clinique Genou
SFRRA Septembre 14

Julien Cléchet

Imagerie Médicale Mermoz/Santy

Cas Clinique N°1

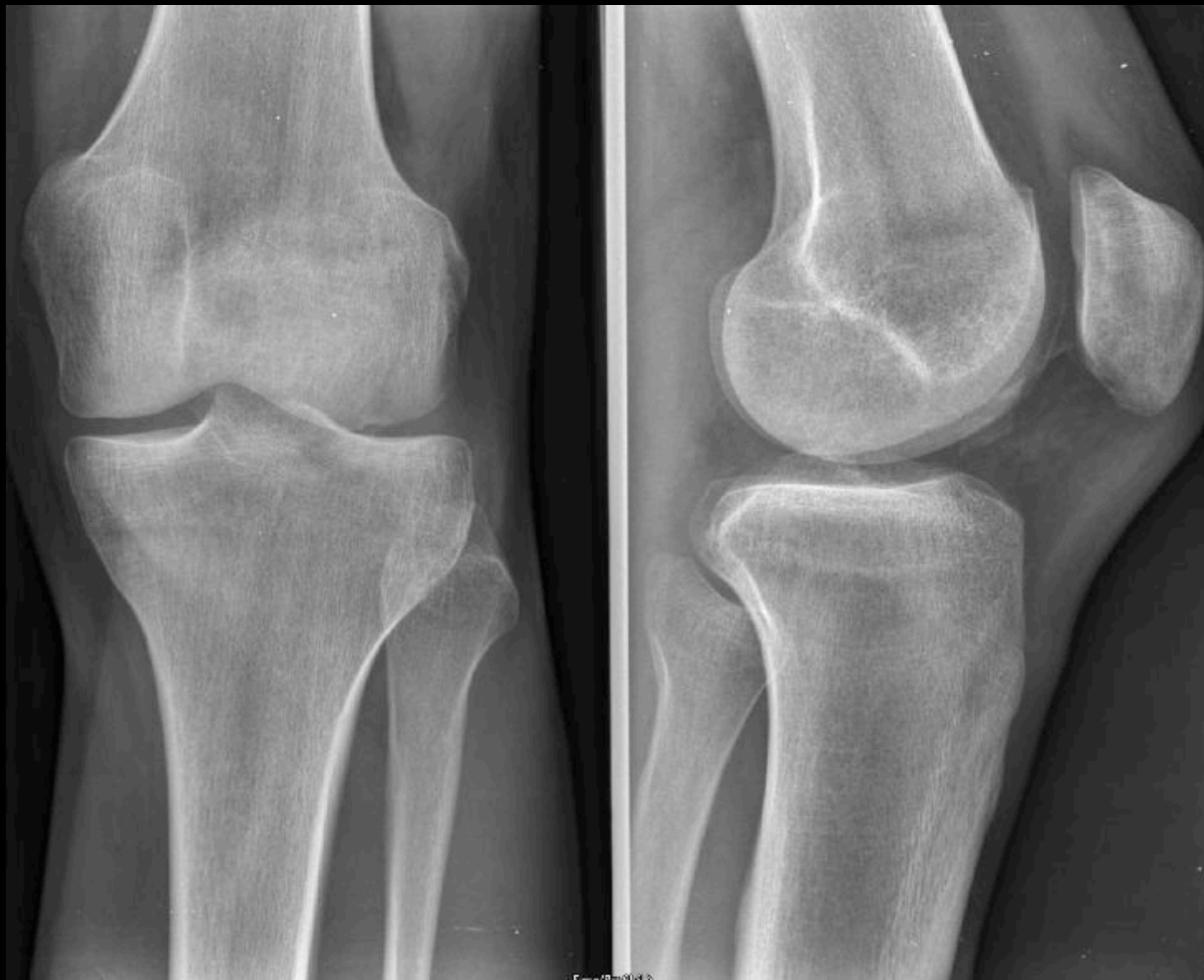Julien Cléchet

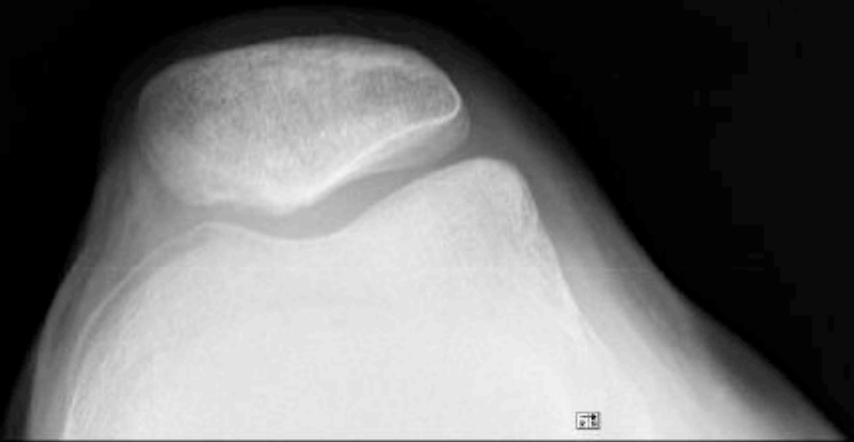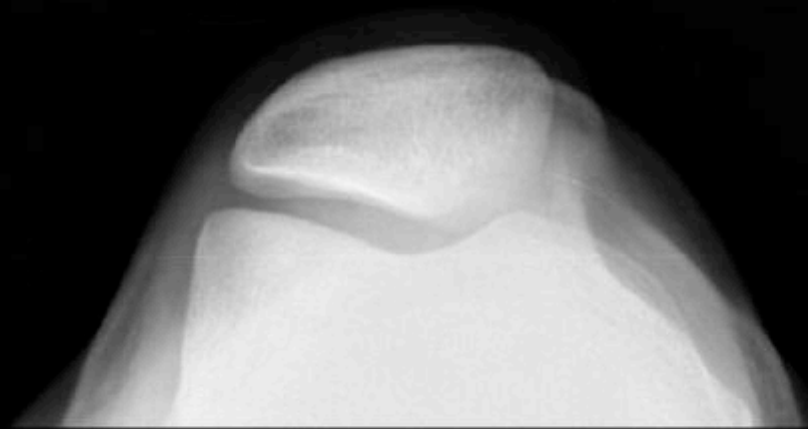
Imagerie Médicale Mermoz-Santy

Anamnèse

- Jeune homme de 19 ans
- Sportif (rugby, course à pied)
- Pas d'antécédent notable
- 1er épisode traumatique lors de la pratique du rugby. Sensation de dérochement. Impotence immédiate.
- Douleur +++
- Hemarthrose.

Radiographies simples



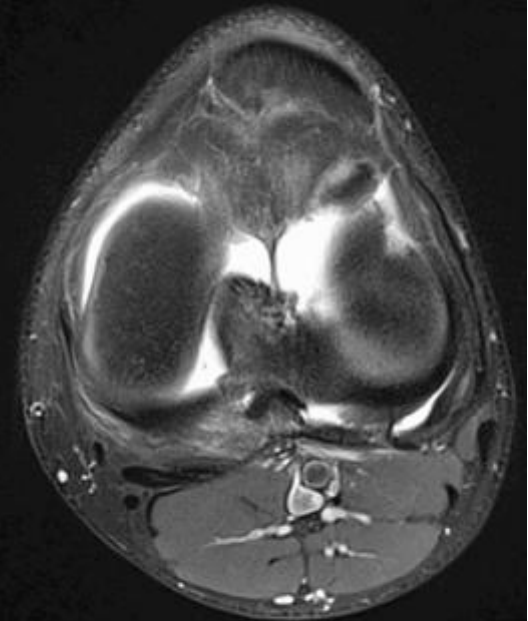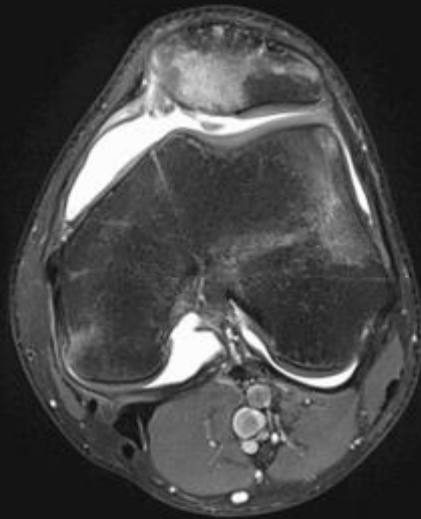
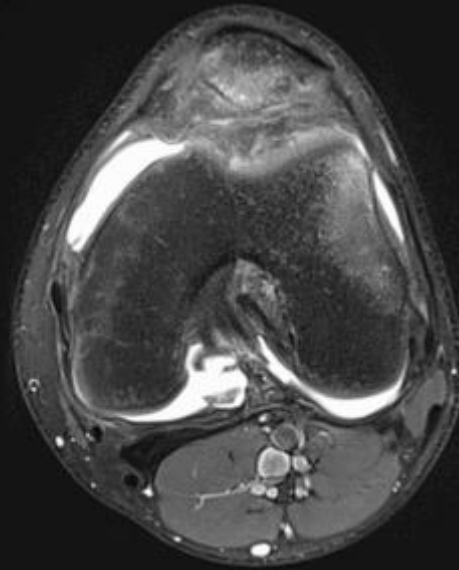
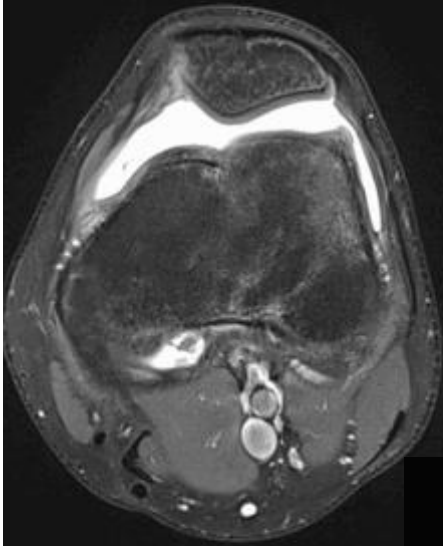


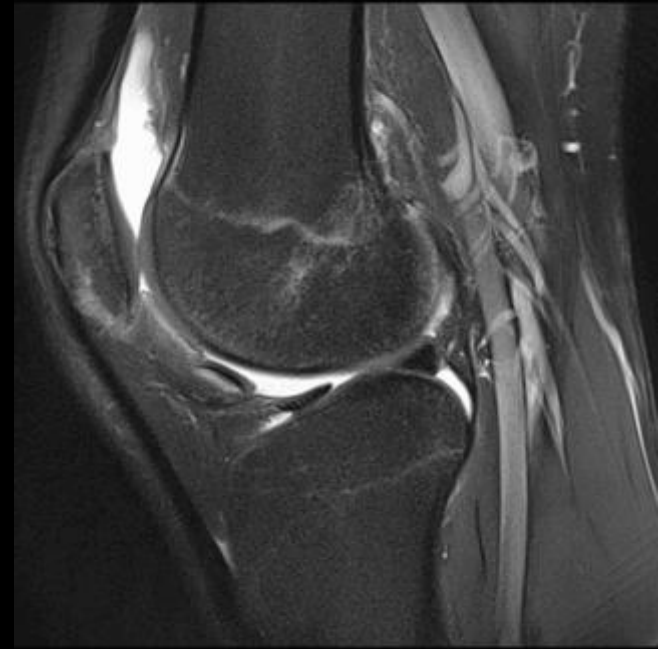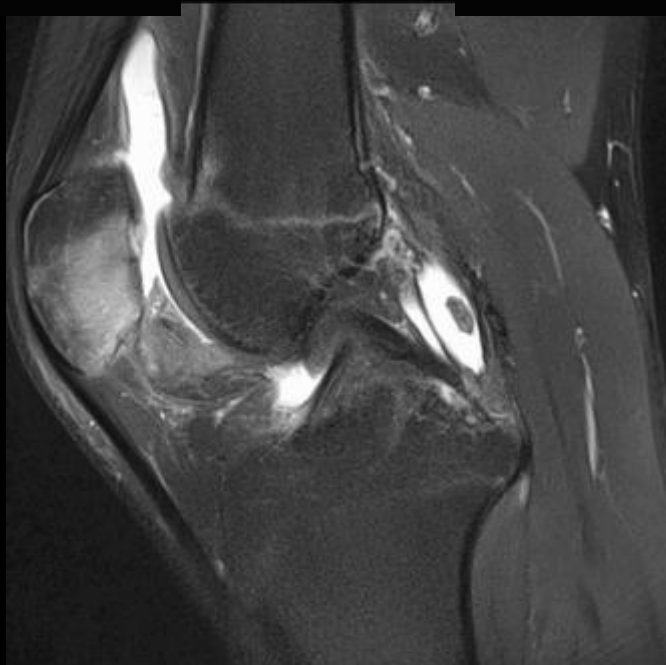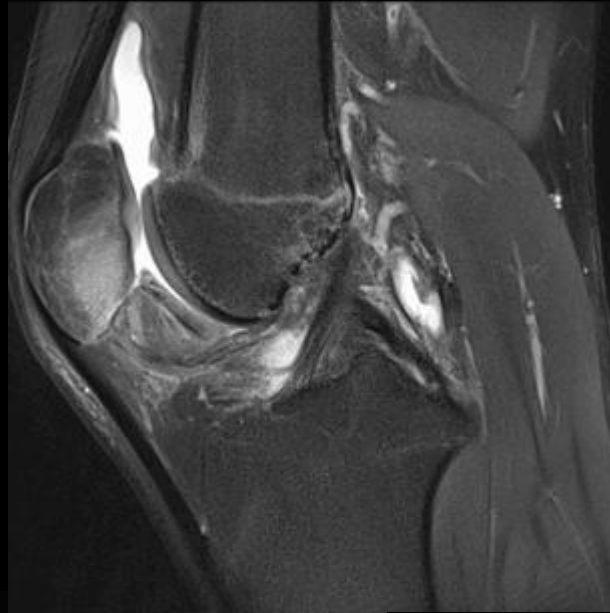
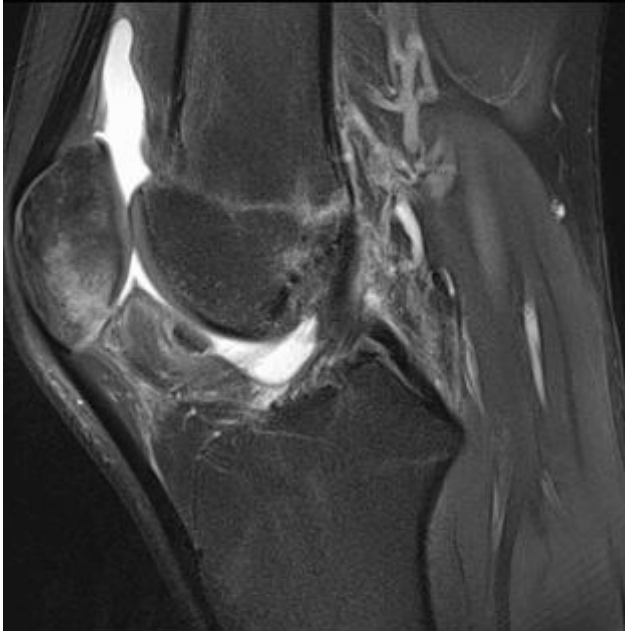10 cm



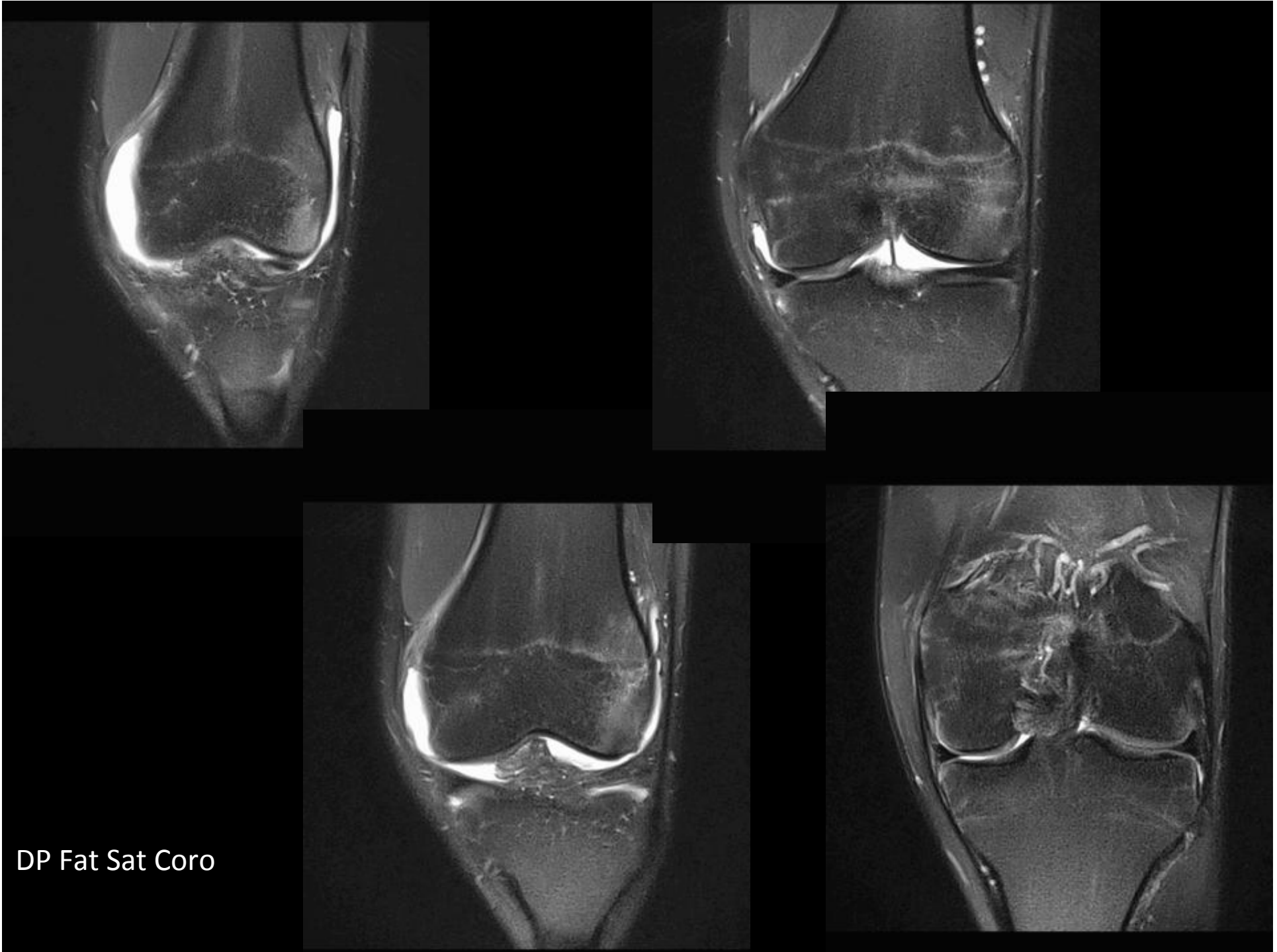
DP Fat Sat Ax

IRM

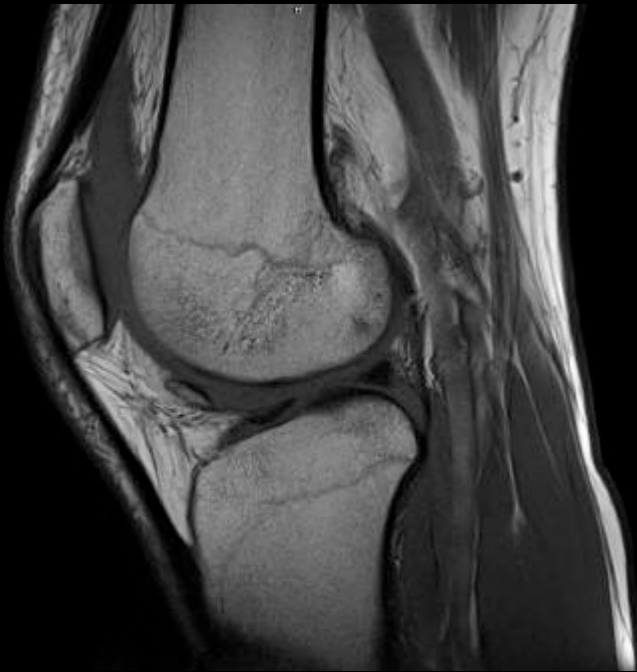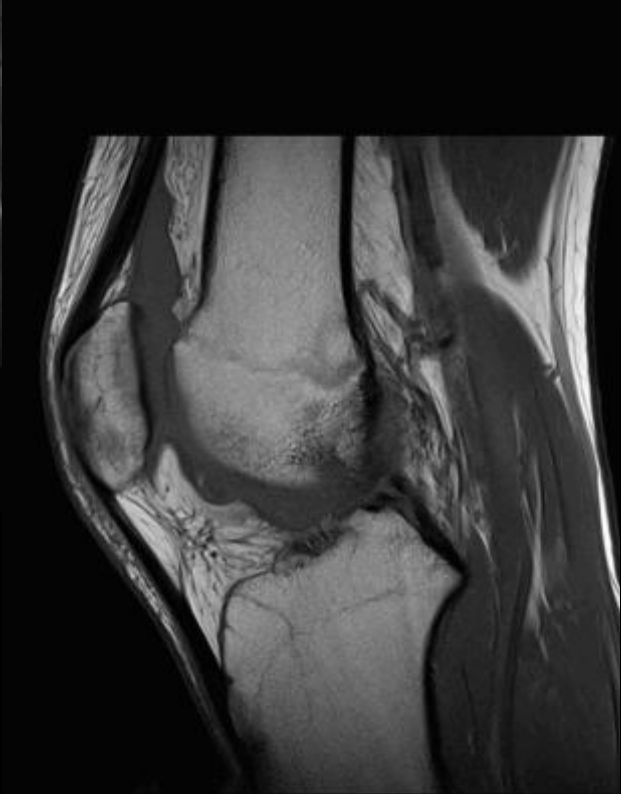
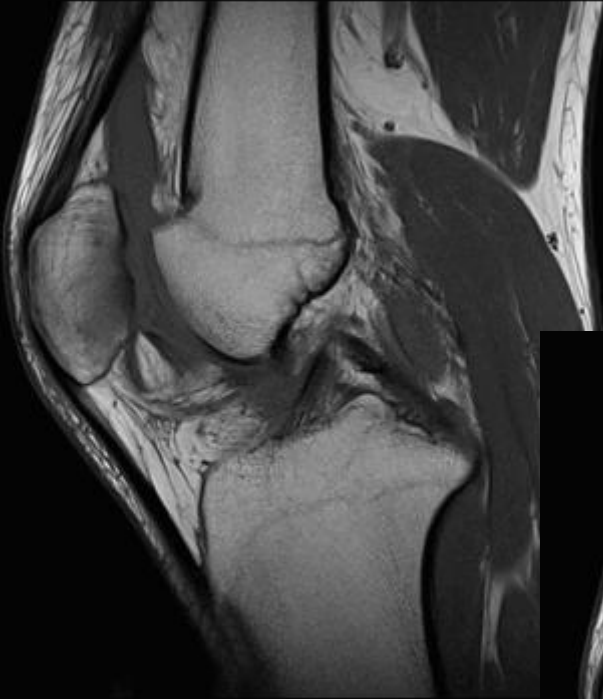




DP Fat Sat Sag



DP Fat Sat Coro



T1 Sag

Diagnostic?

Cas Clinique Genou N°2

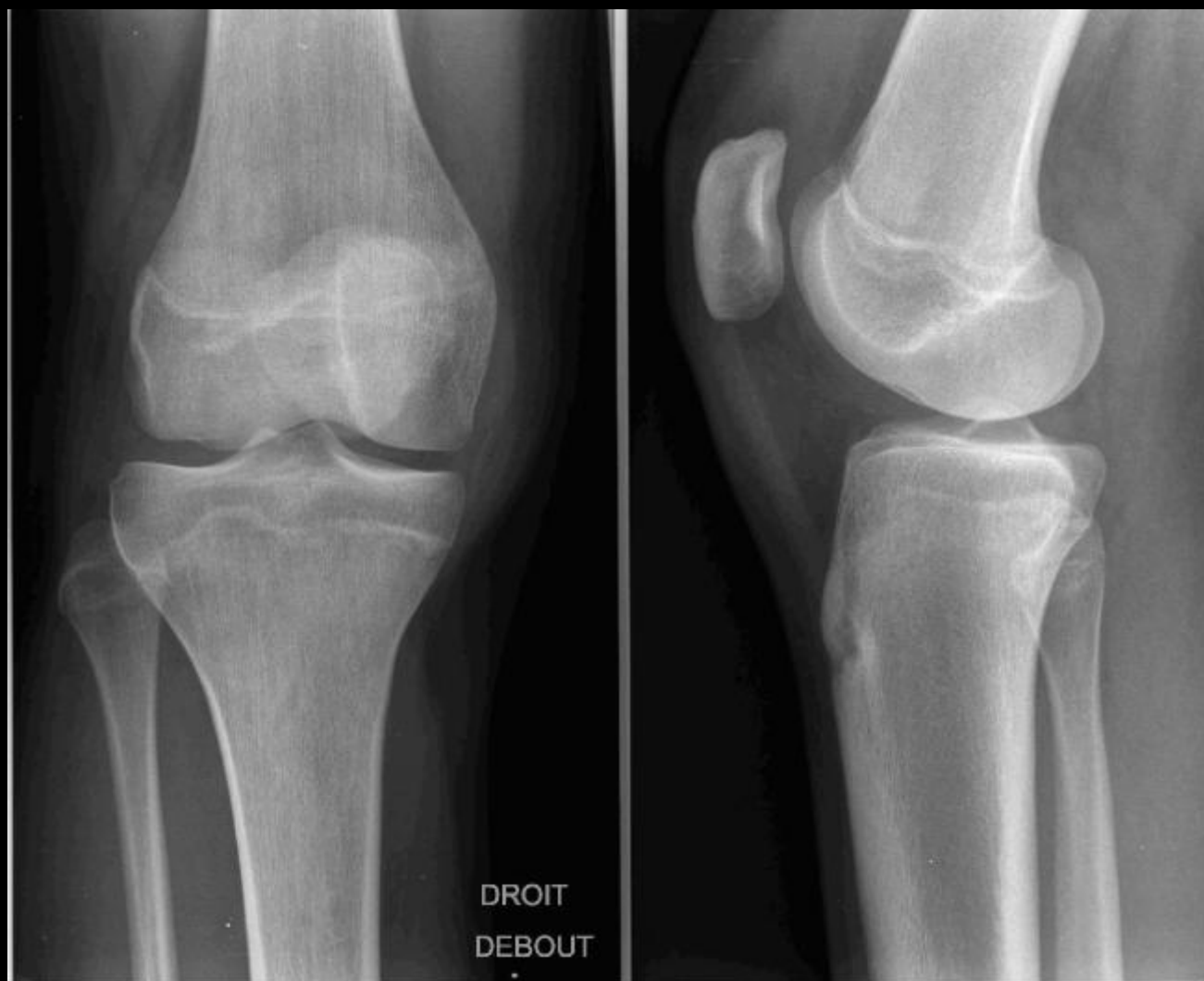Julien Cléchet

Imagerie Médicale Mermoz-Santy

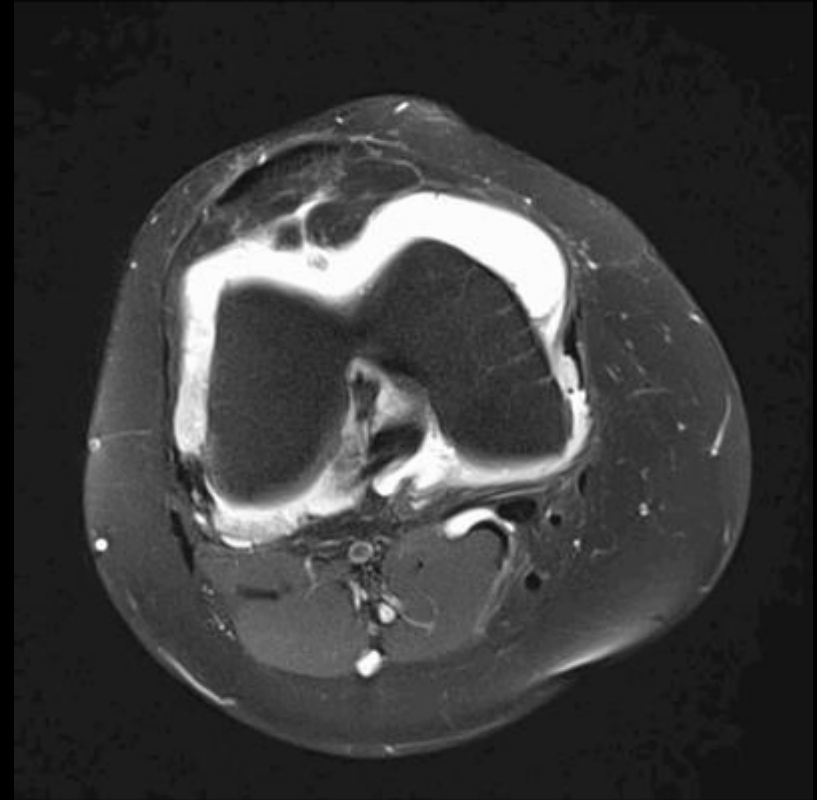
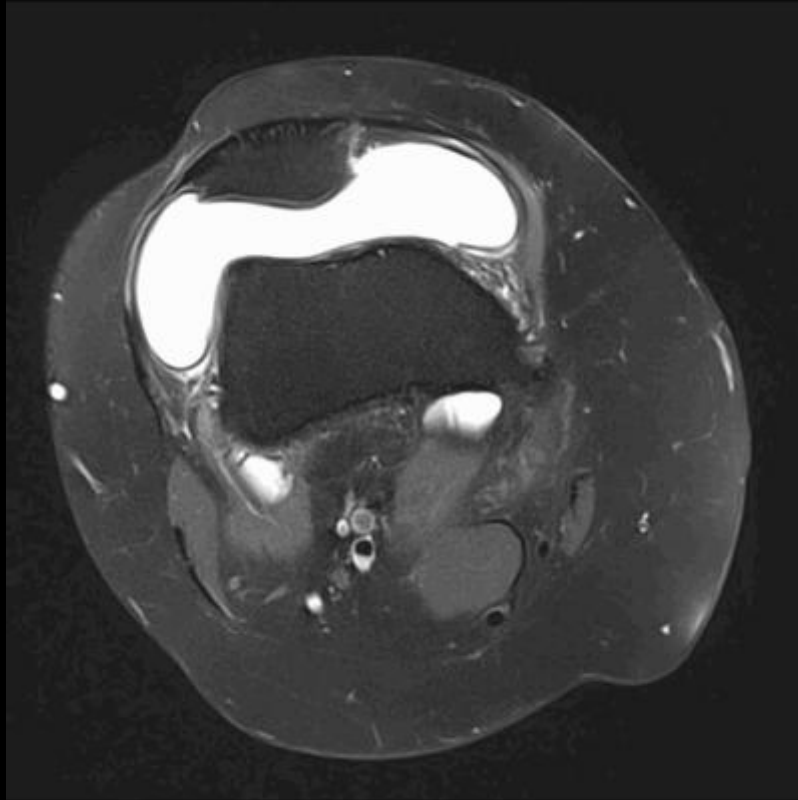
Anamnèse

- Jeune fille 17 ans.
- 1^{er} épisode de gonflement du genou, sans facteur déclenchant.
- Pas d'antécédent particulier.
- Douleurs, sensation de blocage.
- A l'examen:
 - Épanchement articulaire
 - Limitation des amplitudes

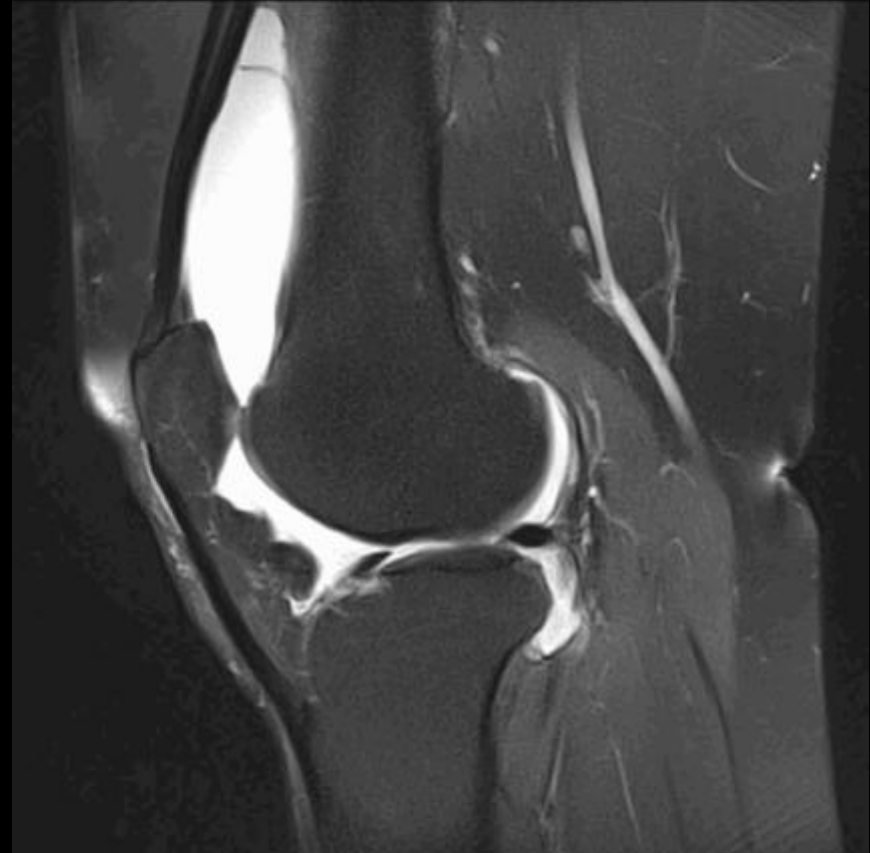
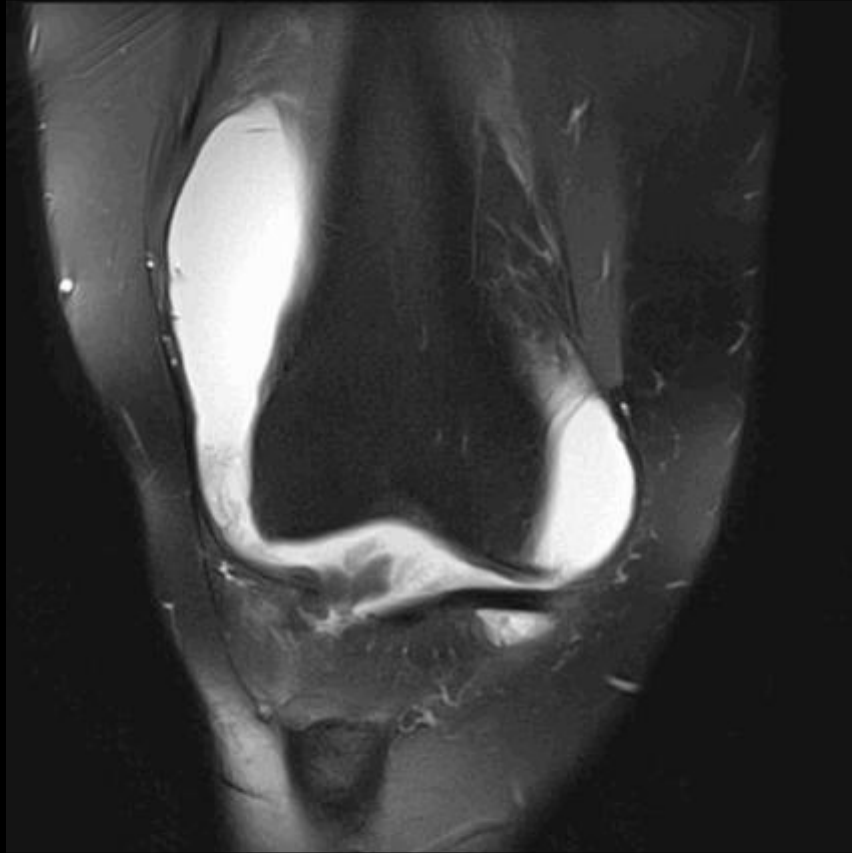
Rx Simples



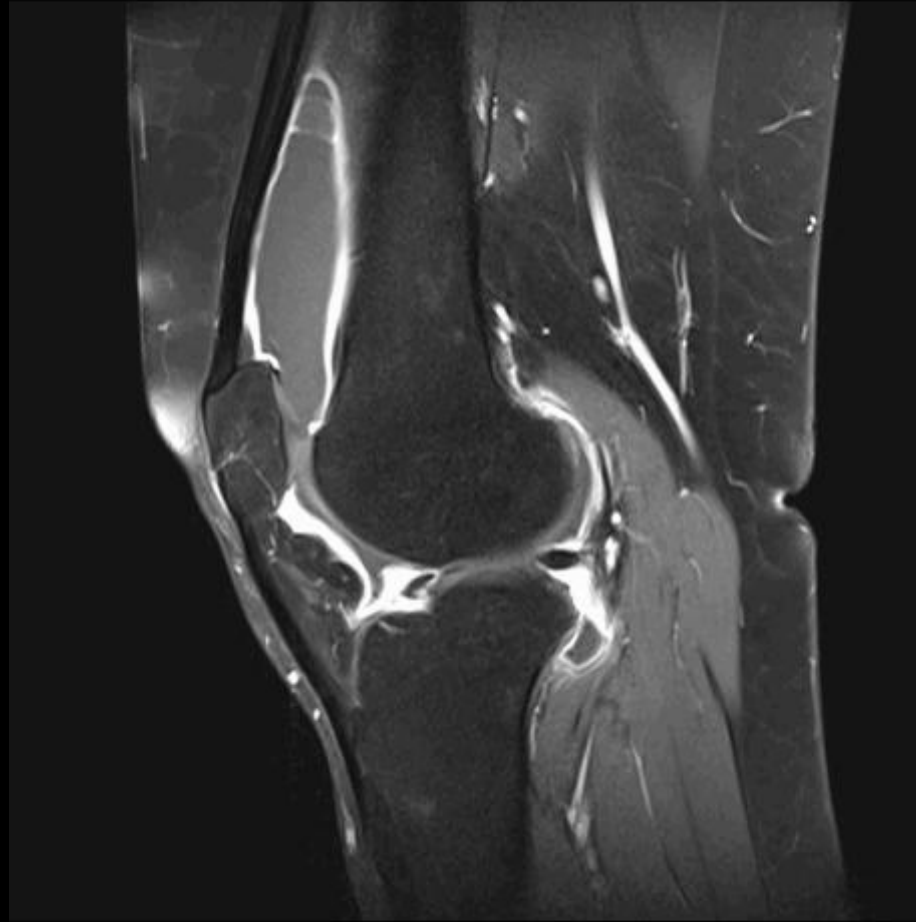
IRM



IRM

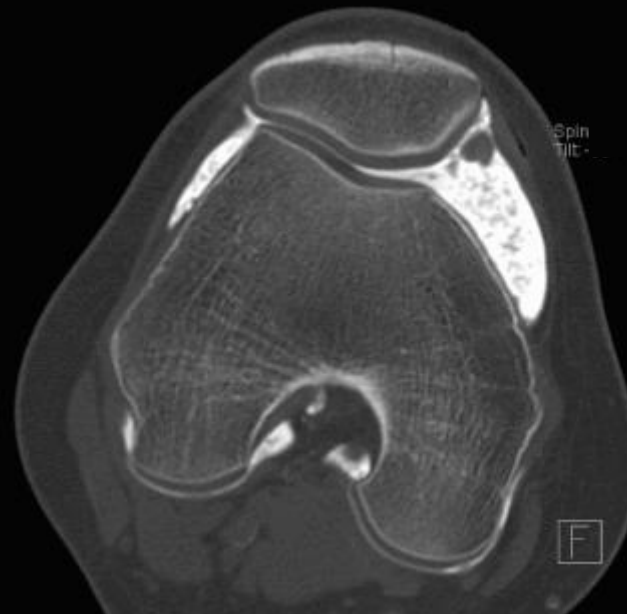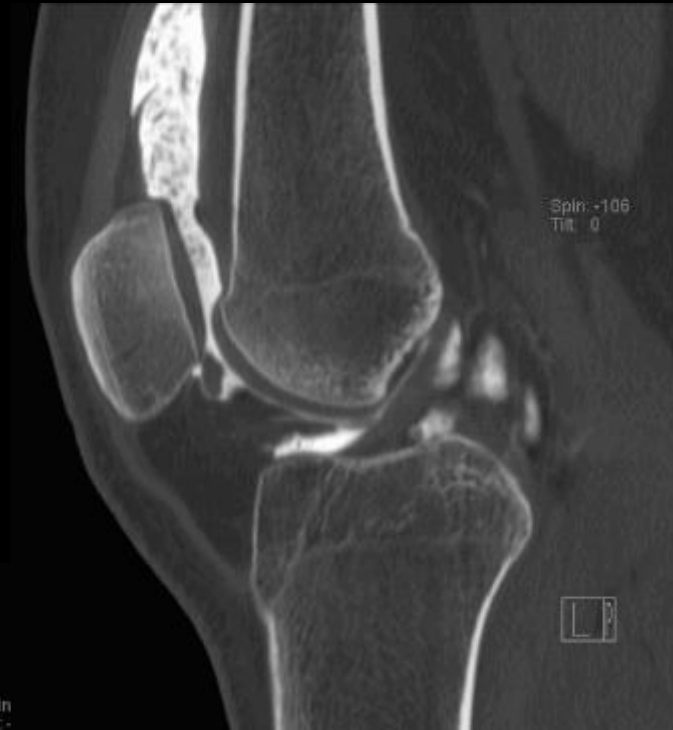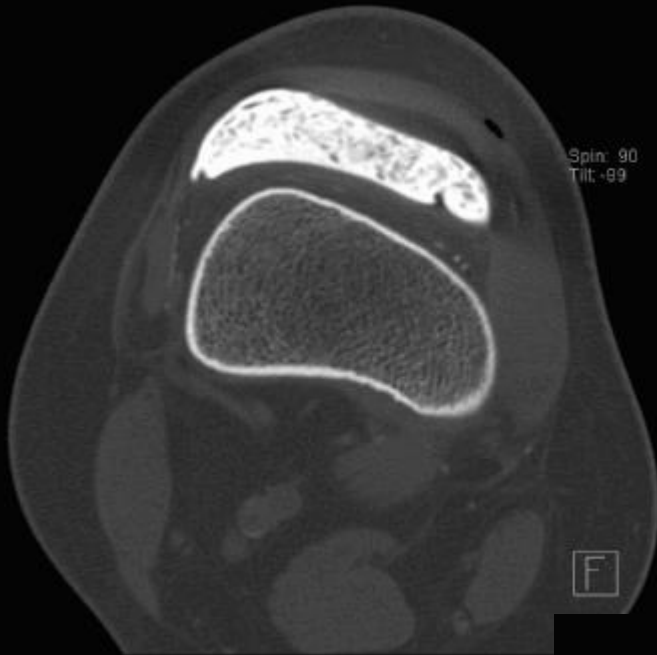


IRM



- Devant ces images: avis rhumatologique
 - Bilans infectieux et inflammatoire négatifs
 - Ponction/infiltration
- Amélioration clinique transitoire puis récidive
- Nouvelle IRM: images superposables
- Demande d'arthroscanner

Arthroscanner



Diagnostic?