

# UGO 9 ANS 1/2

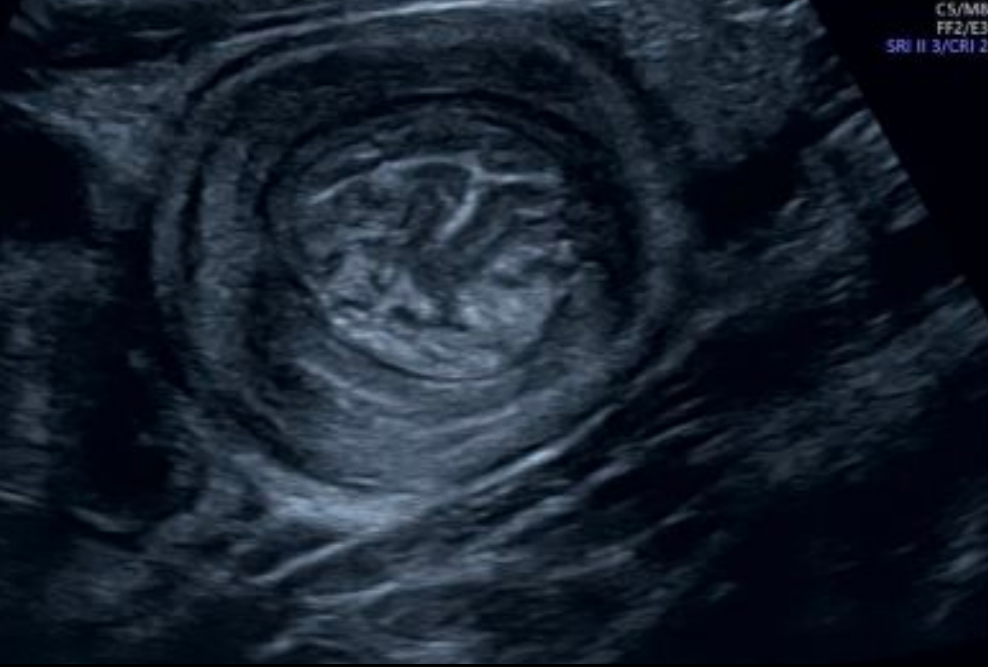Réduction  
d'invagination  
sous coelioscopie  
avec  
appendicectomie

Echographie de  
contrôle  
demandée par le  
chirurgien 15  
jours plus tard

Asymptomatique



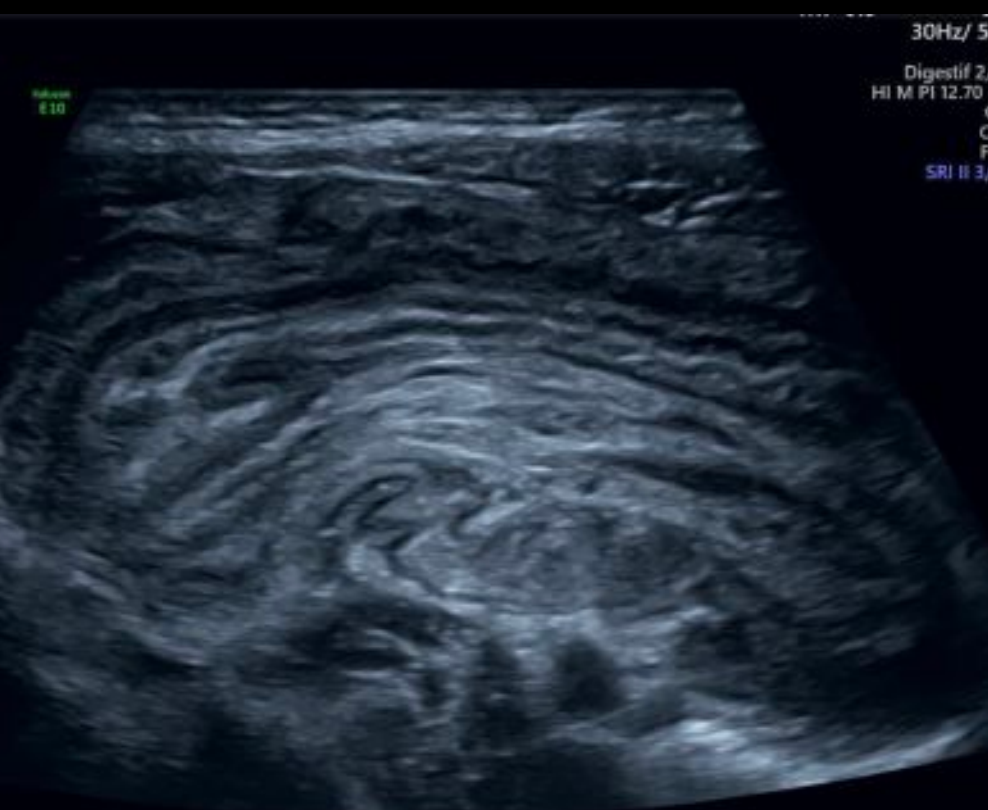
C5/M8  
FF2/E3  
SRI II 3/CRI 2



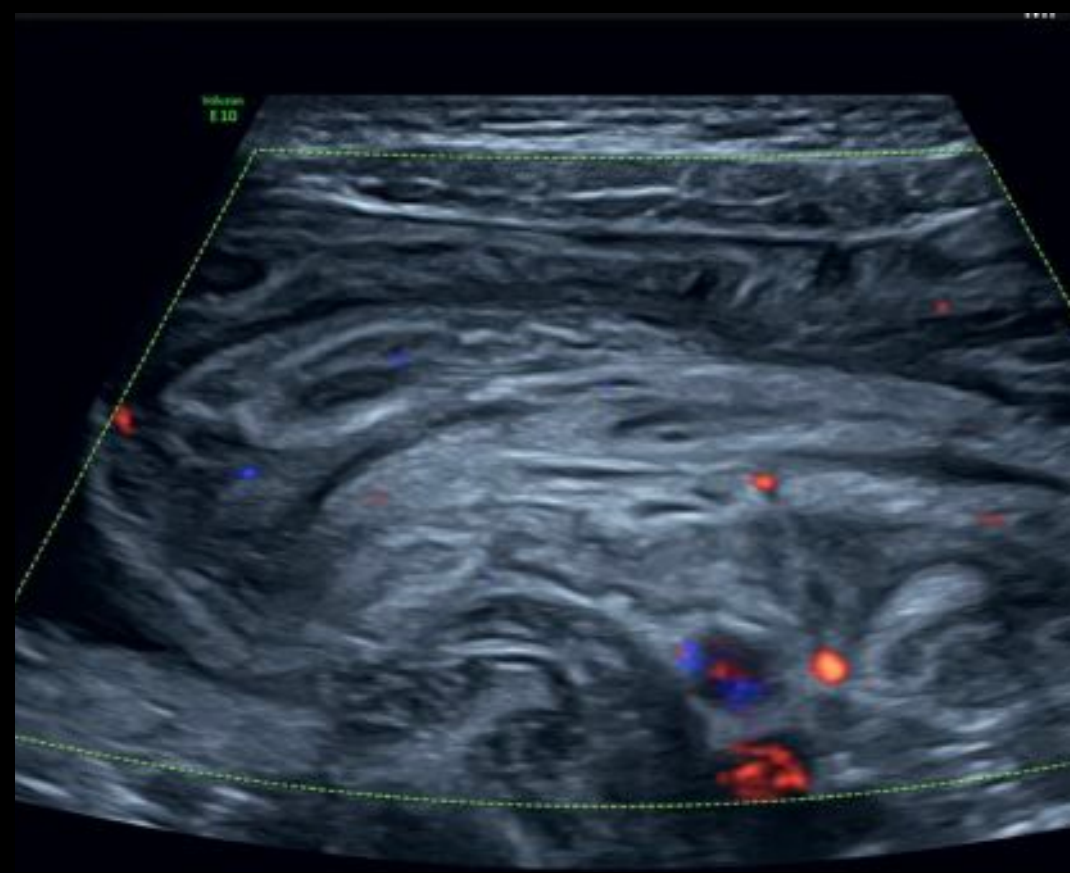
30Hz/ 5

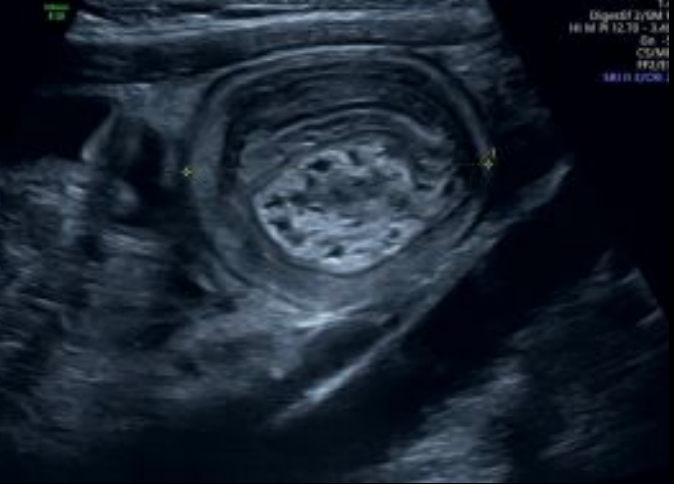Digestif 2/  
HI M PI 12.70  
C  
F  
SRI II 3/

Indice  
E 10

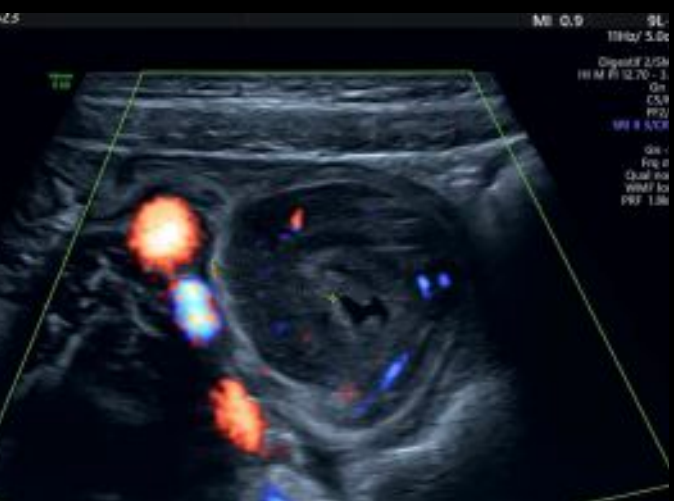
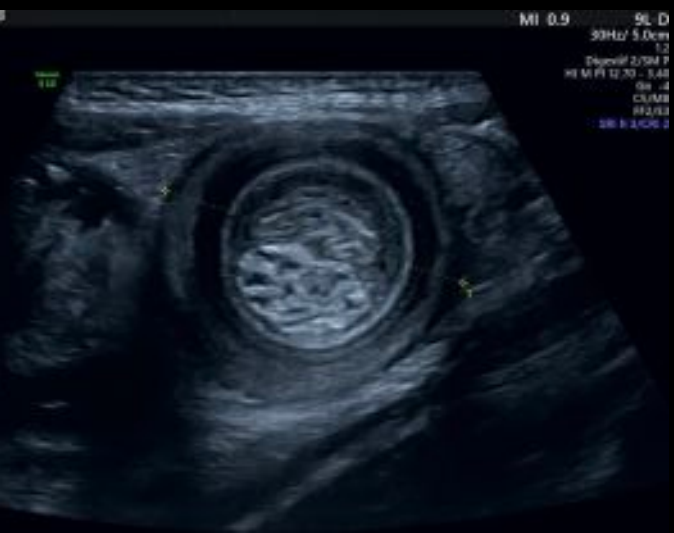
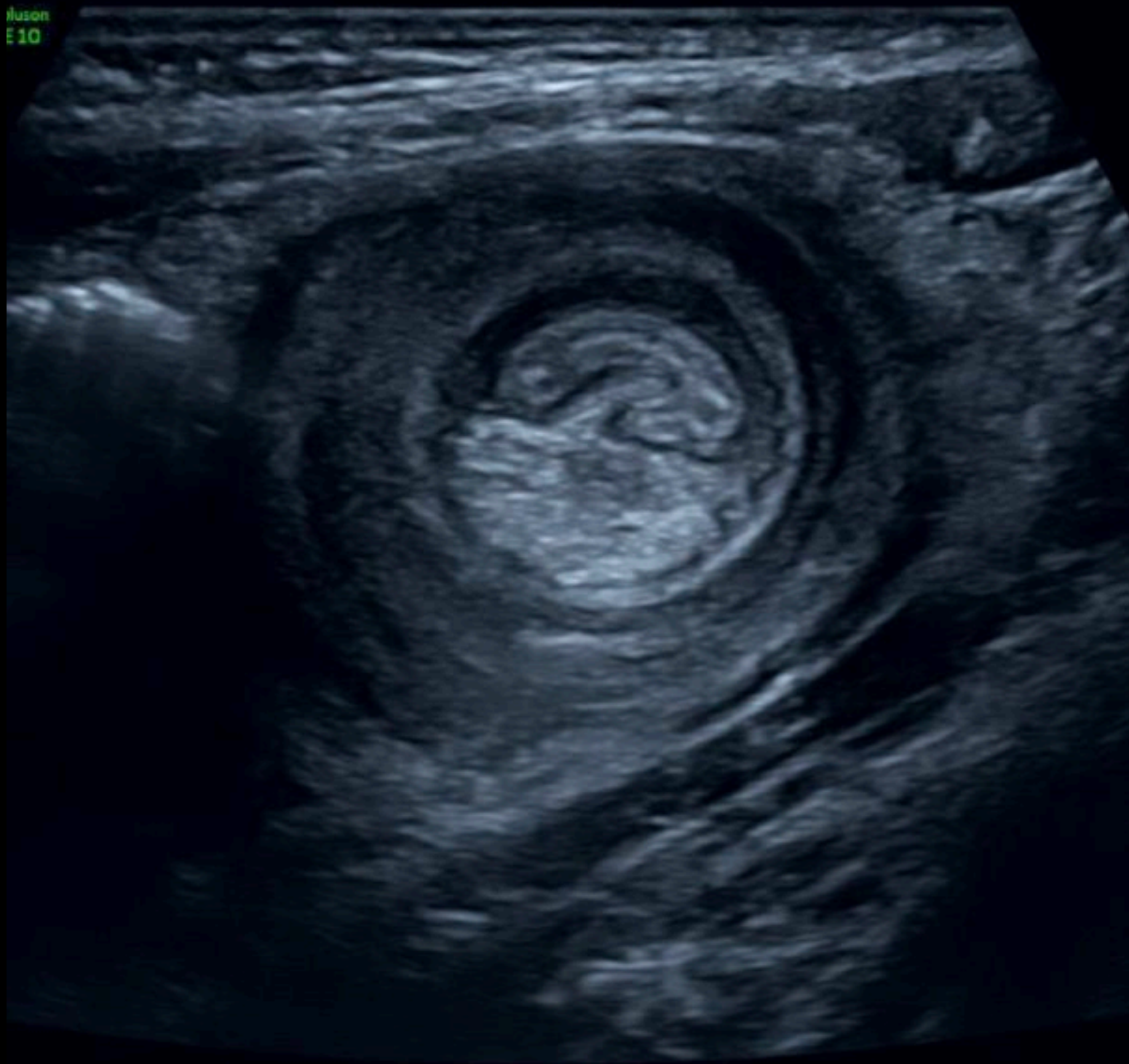
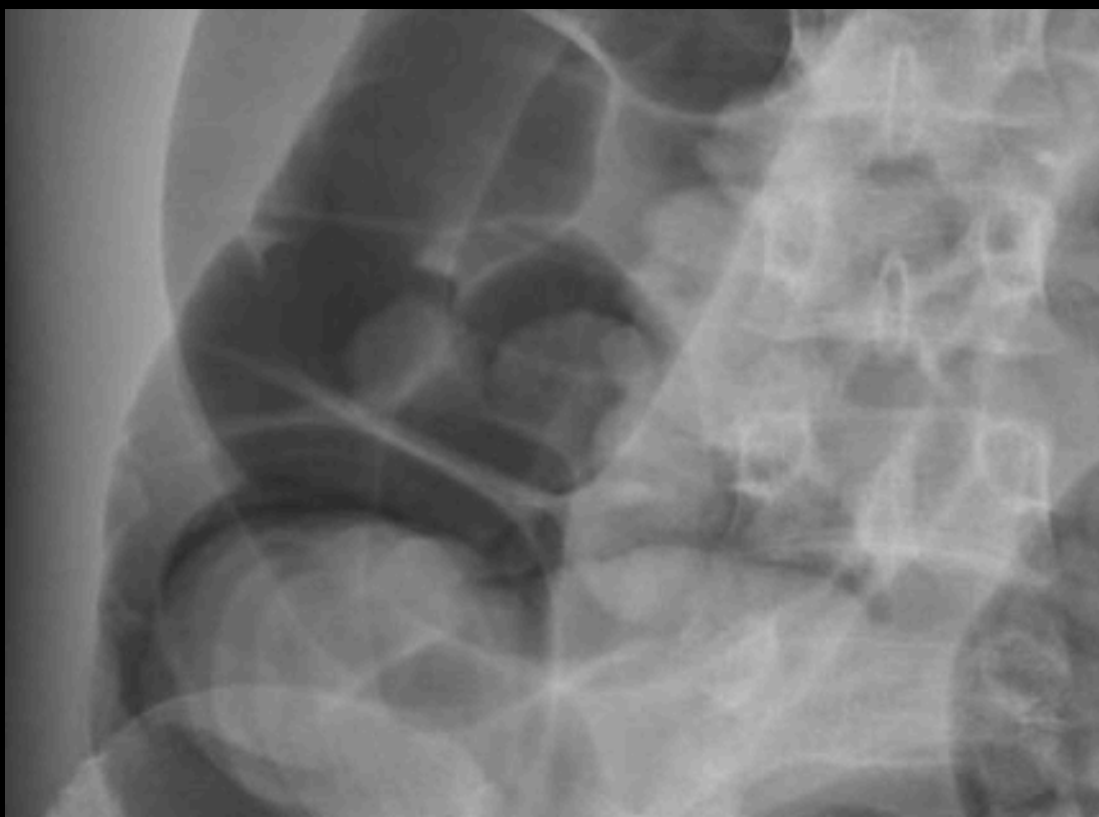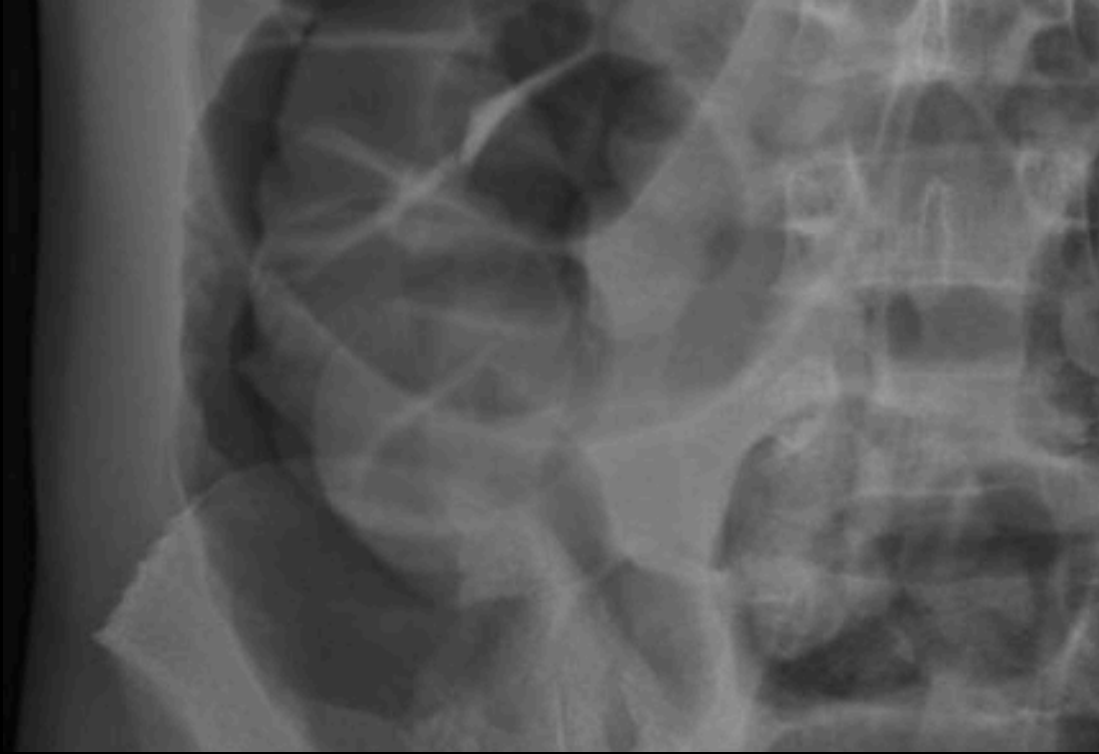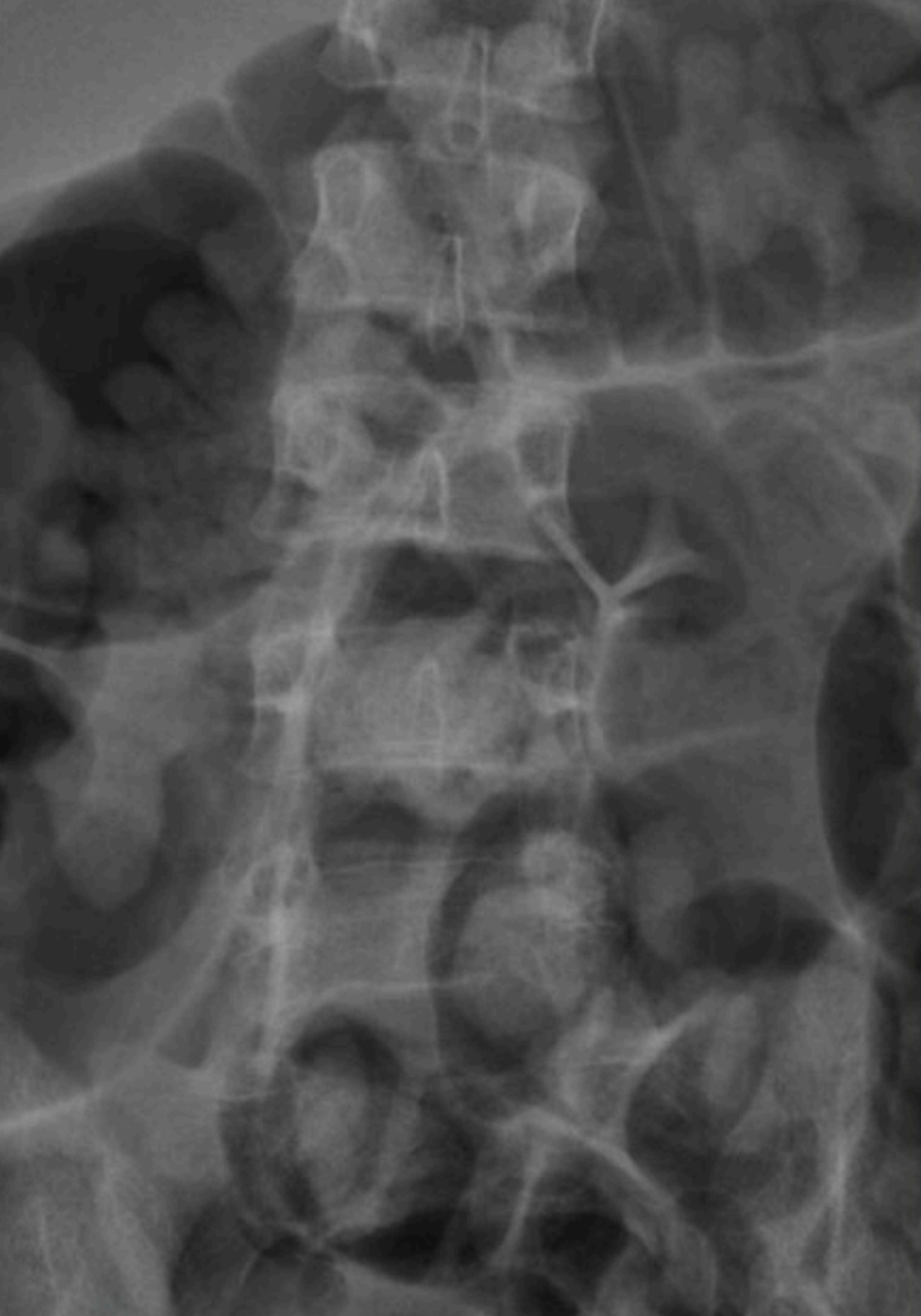
Indice  
E 10

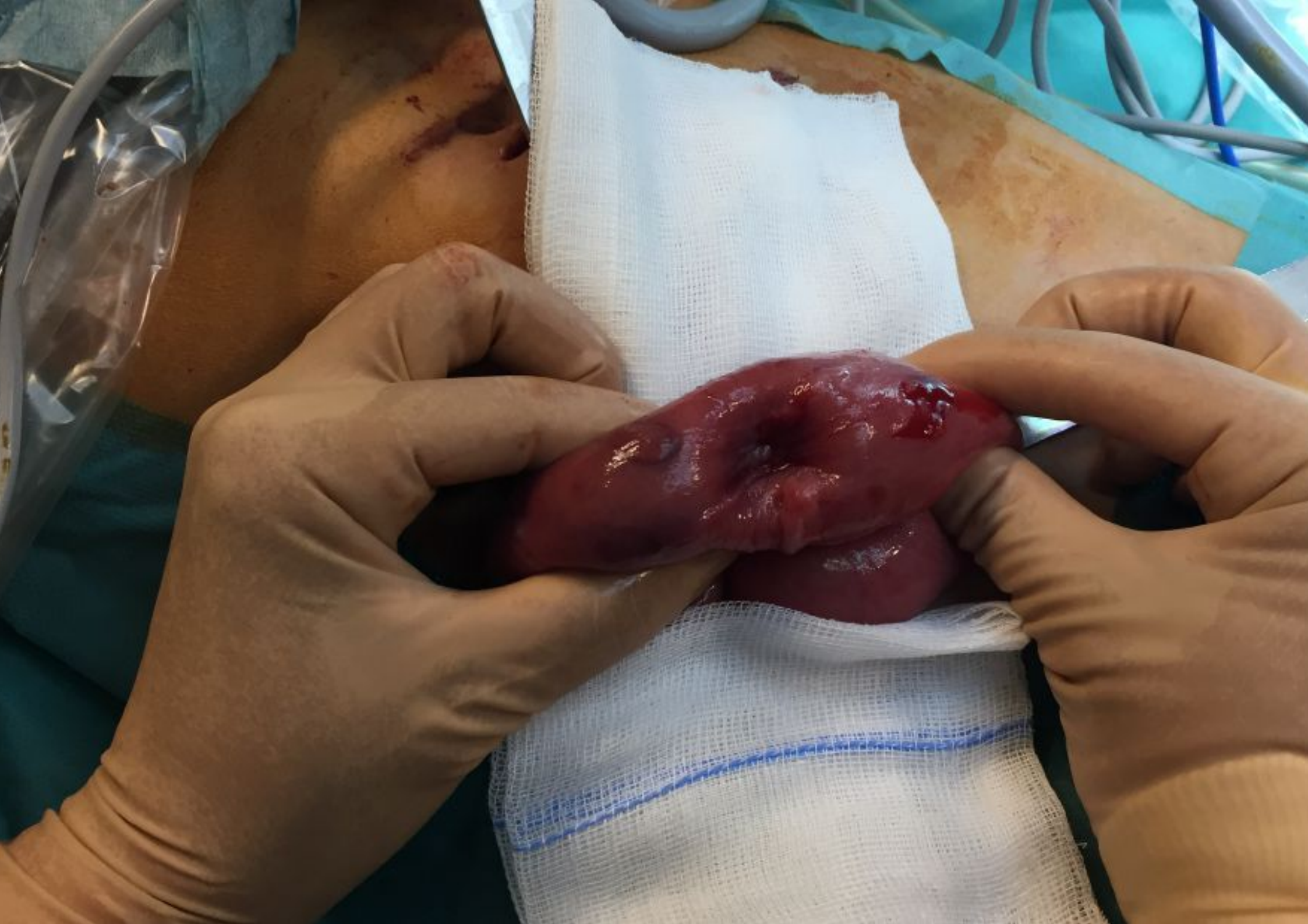


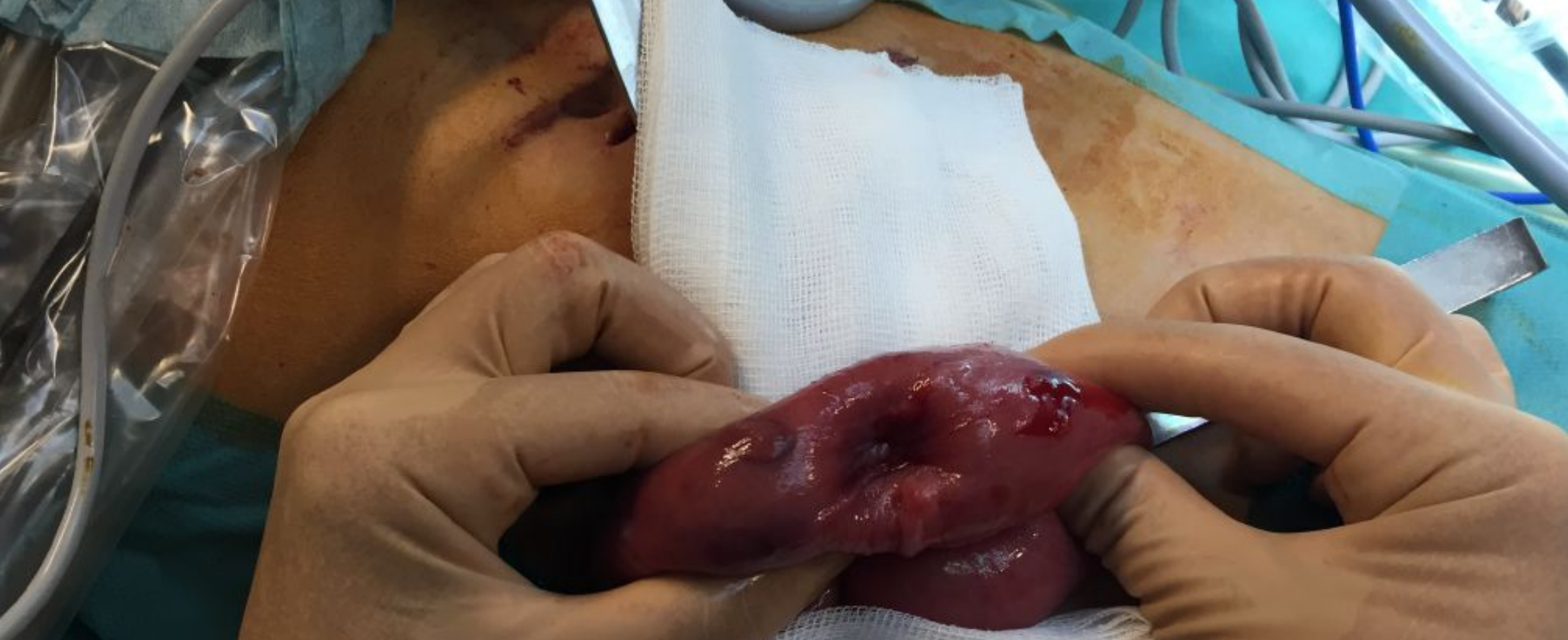
Iluson  
E 10









# HISTOLOGIE

## Lymphome de Burkitt

**Invaginations idiopathiques : 95%**  
**Hyperplasie lymphoïde du carrefour**  
**(ileo-caecal)**

**Invaginations secondaires : 5%**

- . Diverticule de Meckel**
- . Duplication digestive**
- . Lymphome de Burkitt**
- . Polype**