Aspect des CCIS en IRM

Ph. Croisille
Grenoble

Les choses évoluent…

- S.O.R. publiés fin 2004 : l'IRM n'est retenue ni dans le bilan diagnostique, ni dans le bilan d'extension d'un possible CCIS.
- 2007 : MRI for diagnosis of pure ductal carcinoma in situ : a prospective observational study. Ch . Kuhl, The Lancet.
  - Étude unicentrique 7319 patientes de 2002 à 2007
  - 469 diagnostic final de cancer invasif
  - 193 diagnostic final de CCIS dont 167 ont bénéficié d'une mammographie et d'une IRM avant toute biopsie :
    - 56 % des lésions sont vues par la mammographie
    - 92% des lésions sont vues par l'IRM
    - Supériorité plus nette pour CCIS de HG (98% versus 52%) que pour les CCIS de BG et GI (85% versus 52%)
      - 89 HG : IRM + et mammo – chez 48% des patientes alors que IRM – et mammo + chez 2%
      - 78 BG et GI : IRM + et mammo – chez 37% des patientes alors que IRM – et mammo + chez 13%
    - Donc excellente sensibilité de l'IRM avec bonne VPN de 59% pour le Dg de cancer (incluant CCI et CCIS) comparable à la VPN retrouvée en mammographie (55%)

Problématique

- De nombreux CCIS ne s'accompagnent pas de microcalcifications :
  - Les CCIS diagnostiqués en mammographie, en grande majorité grâce aux microcalcifications, représentent 83 % des CCIS.

- L'IRM mammaire permet-elle de caractériser les microcalcifications?
  - NON, actuellement l'IRM n'est pas indiquée pour caractériser un foyer calcique.

Problématique

- La mammographie ne suffit généralement pas à différencier les CCIS purs des lésions invasives (Hwang , 2003) :
  - sensibilité de 14% dans la recherche d'une invasion en cas de microcalcifications isolées.
- Questions posées par le bilan préthérapeutique :
  - Y a-t-il un cancer invasif associé, non détecté par la biopsie, nécessitant un curage ganglionnaire?
  - La patiente a-t-elle des lésions plus étendues que ne le laisse supposer la mammographie nécessitant un geste chirurgical plus large?
  - La pathologie est-elle multicentrique ou diffuse?

Problématique

- Pourquoi intégrer l'IRM au bilan pré-thérapeutique des CCIS ?
  - le taux de multifocalité est important
  - le risque de berges insuffisantes est élevé nécessitant des reprise chirurgicales
  - pouvant aboutir à des mastectomies lorsque l'obtention de berges de qualité n'est pas possible ou que le volume mammaire ne le permet pas

- L'IRM est-t-elle supérieure à la mammographie dans l'approche de l'étendue des lésions afin d'envisager d'emblée le geste chirurgical le plus approprié?

Position de la HAS

Le recours à l'IRM mammaire dans le bilan d'extension locorégionale du cancer du sein, réfléchi et non systématique, devrait être réservé à des situations cliniques bien identifiées notamment :

–En cas de discordance entre la clinique, la mammographie et l'échographie pouvant entrainer une modification de la prise en charge thérapeutique;

–En cas de choix thérapeutiques difficiles (chirurgie oncoplastique, traitement conservateur ou mastectomie, traitement néo-adjuvant);

–Chez des femmes de moins de 40 ans ;

–Chez les femmes à haut risque familial de cancer du sein.

Place de l'IRM mammaire dans le bilan d'extension locorégionale préthérapeutique du cancer du sein
Rapport d'évaluation technologique- mars 2010

Objectifs de l'étude

- Déterminer si l'IRM apprécie correctement la taille des cancer canalaires in situ en utilisant la taille anatomopathologique comme référence, dans les cas de carcinome in situ sans composante invasive
- Apprécier la qualité de la prise en charge chirurgicale en fonction des résultats IRM

Matériel et méthode

- Etude prospective monocentrique,
- De janvier 2008 à décembre 2010,
- 1191 procédures de prélèvement par macrobiopsie sur cette période dans notre institution,
- 349 CCIS mis en évidence par macrobiopsies guidées par stéréotaxie (technique Mammotome®),

Foyer de microcalcifications, rehaussement linéaire, foyer présent sur carotte de macrobiopsie : CCIS de haut grade

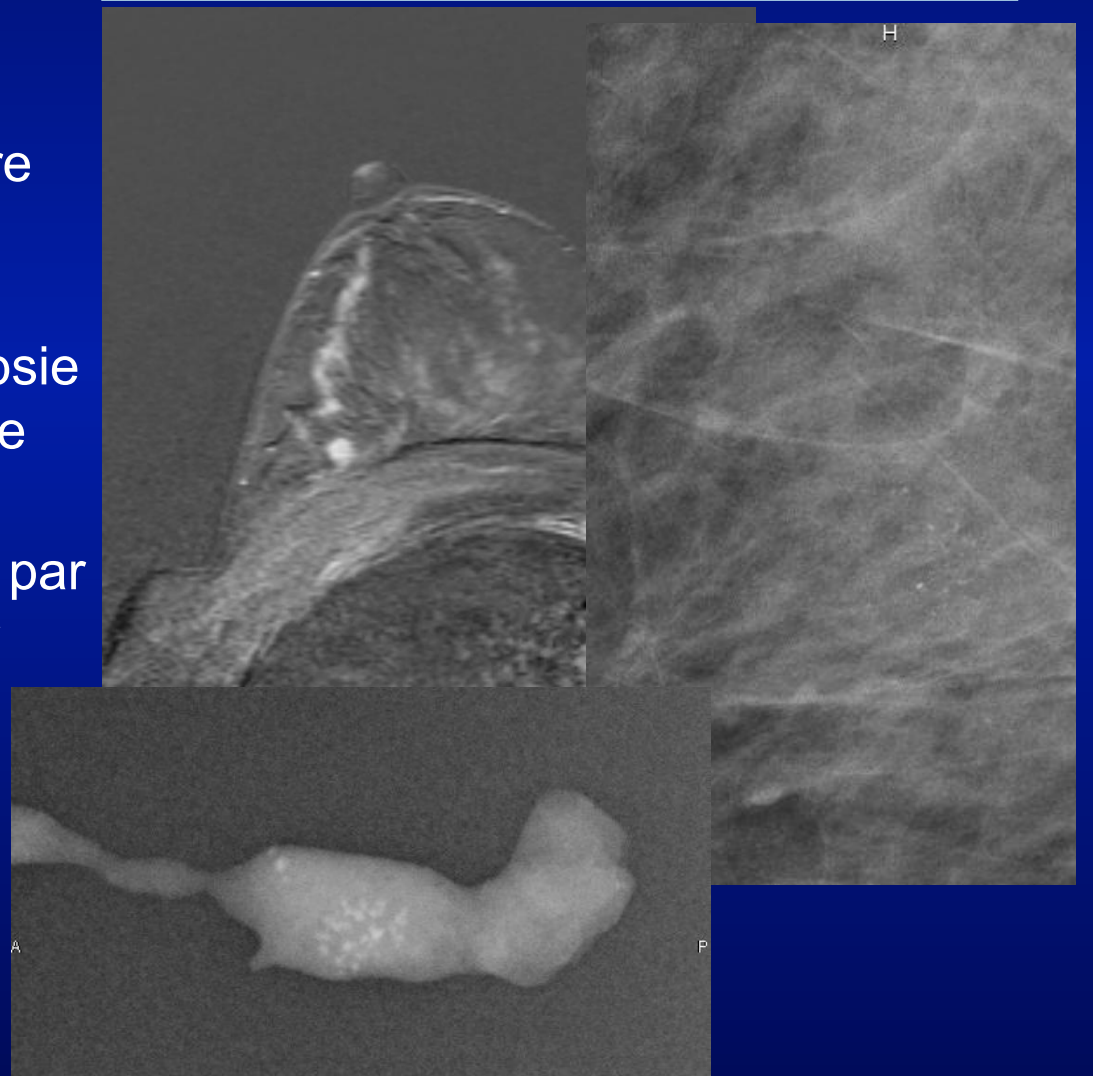

GROUPE CLINIQUE DU MAIL GRENOBLE

Matériel et méthode

- 80 patientes ayant bénéficié d'une IRM
- Age moyen : 55 ans (30-79)
- Mode de découverte de la lésion :
  - 76 foyers de microcalcifications
    - ACR4 : 44 (57,9%)
    - ACR5 : 32 (42,1%)
  - 2 lésions découvertes par échographie (macrobiopsie échoguidée)
  - 2 lésions découvertes par IRM (macrobiopsie guidée par IRM)
- L'IRM est faite
  - avant la réalisation de la macrobiopsie : 58 cas (72,5%)
  - après la réalisation de la macrobiopsie : 22 cas (27,5%)

Conditions techniques de l'IRM mammaire

- L'interprétation des images repose sur la perception de prises de contraste, appelées rehaussements, dont l'apparition dépend de l'accumulation du produit de contraste utilisé.
- Privilégier la résolution spatiale plutôt que temporelle :
  - Analyse des critères morphologiques +++
  - Et, si nécessaire, analyse des données cinétiques du rehaussement.
- Sémantique :
  - Focus
  - Masse
  - Rehaussement sans masse

Focus

- Minuscule rehaussement punctiforme, qui n'est pas spécifique, et qui ne correspond à rien sur les images avant injection
- Mesure habituellement moins de 5 mm

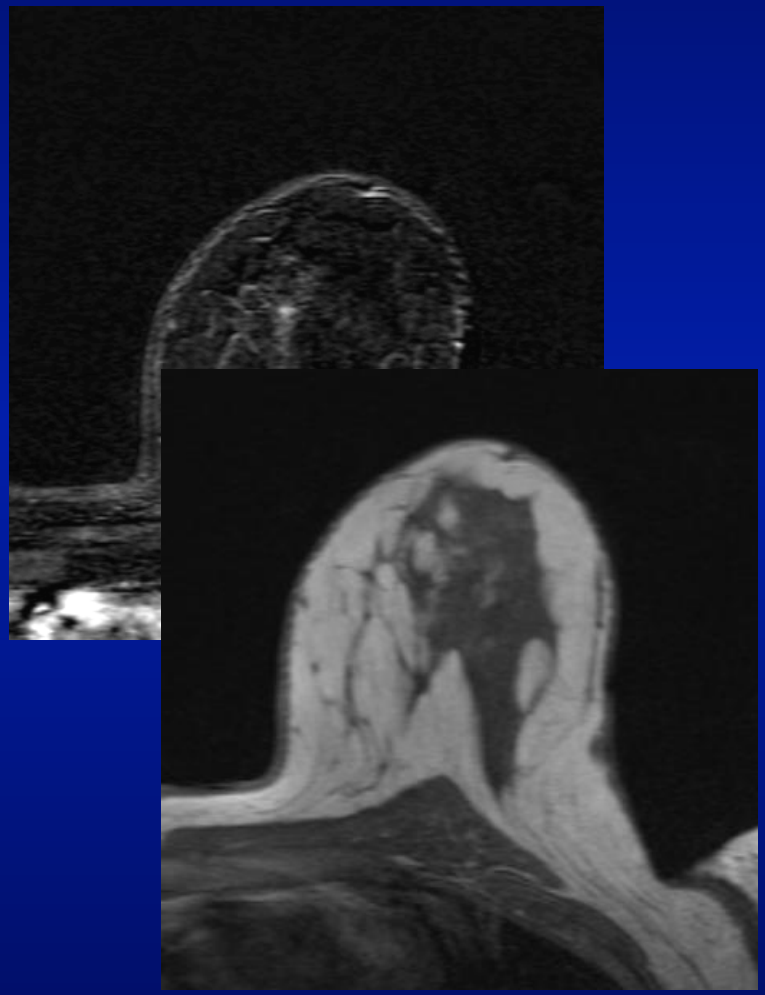

Masse

- Lésion qui occupe un volume et correspond à un processus habituellement rond, ovale, lobulé ou de forme irrégulière
  - Forme
  - Contours
  - Rehaussement interne

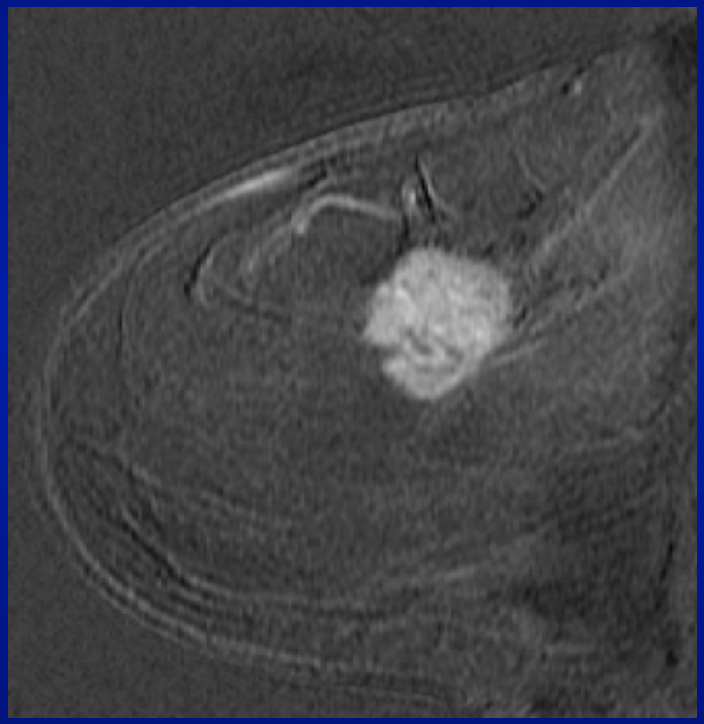

Rehaussement sans syndrome de masse

- Rehaussement d'une zone qui n'est pas une masse
- Distribution : symétrique?
- Diffus ou localisé :
  - focal
  - canalaire
  - Linéaire non canalaire
  - Segmentaire (VPP 76 – 100%)
  - régional
- Dynamique de rehaussement

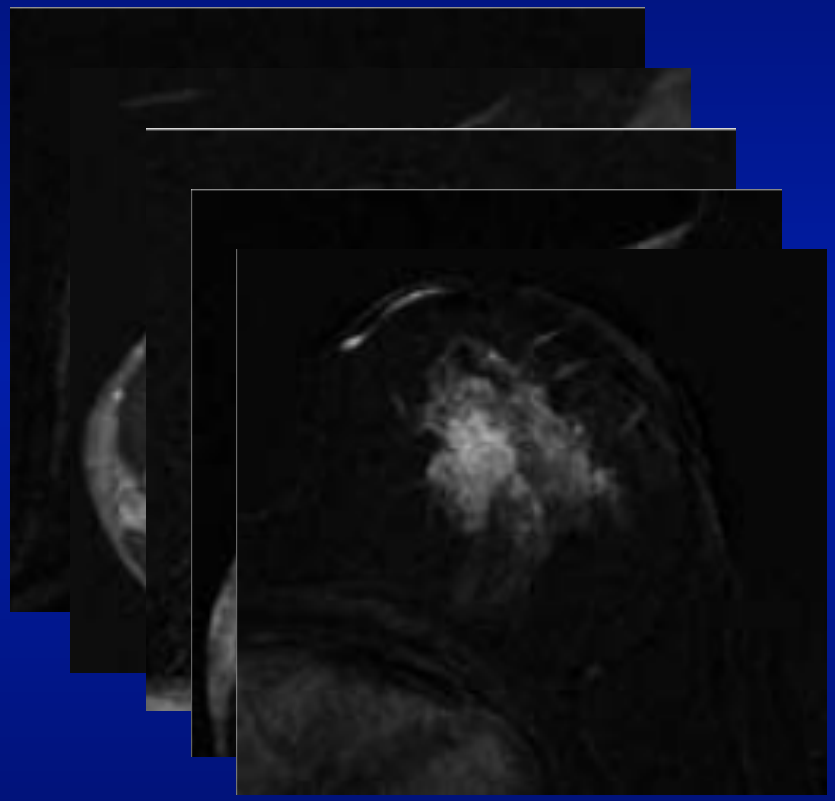

Résultats de l'IRM

- Type d'image observés :
  - Absence de rehaussement : 22 cas (27,5%)
  - Rehaussement sans masse : 50 cas (62,5%)
    - Segmentaire, régional : 29 cas
    - Canalaire :7 cas
    - Focal : 14 cas
  - Masse : 8 cas (10%)
- Le rehaussement sans masse segmentaire prédomine

Patiente de 54 ans, apparition d'un foyer à la jonction des quadrants inférieurs gauches.

Mammotome : microcalcifications liées à l'existence d'un CCIS de GI

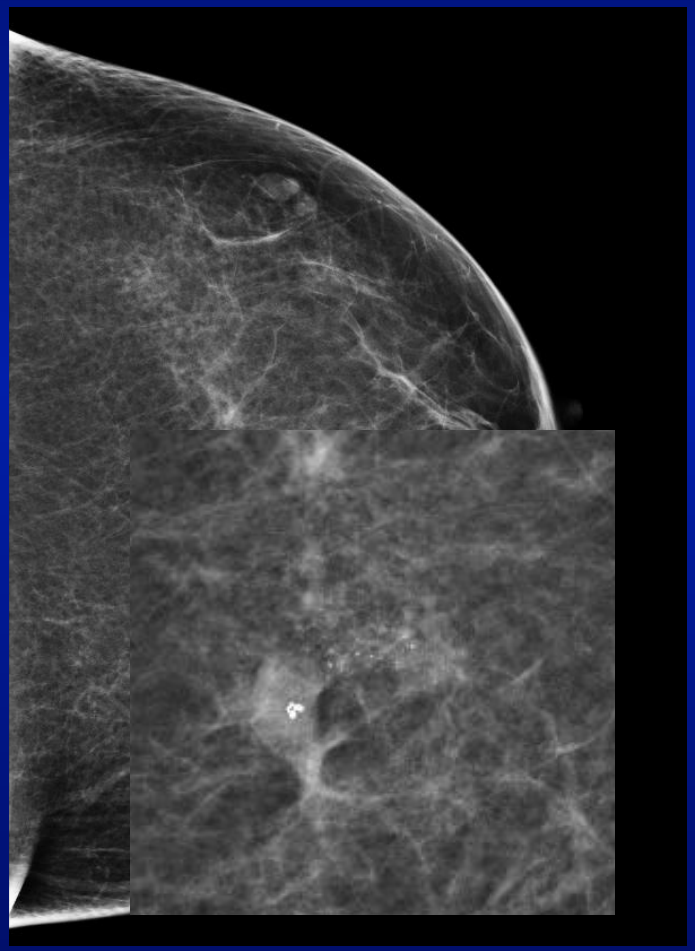

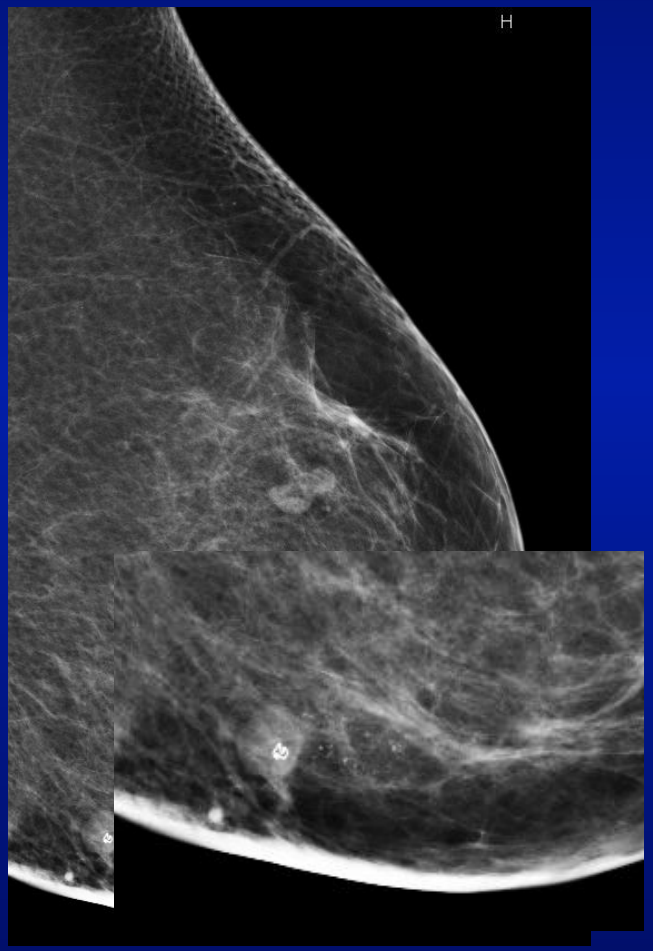

GROUPE CLINIQUE DU MAIL GRENOBLE

IRM réalisée avant le mammotome

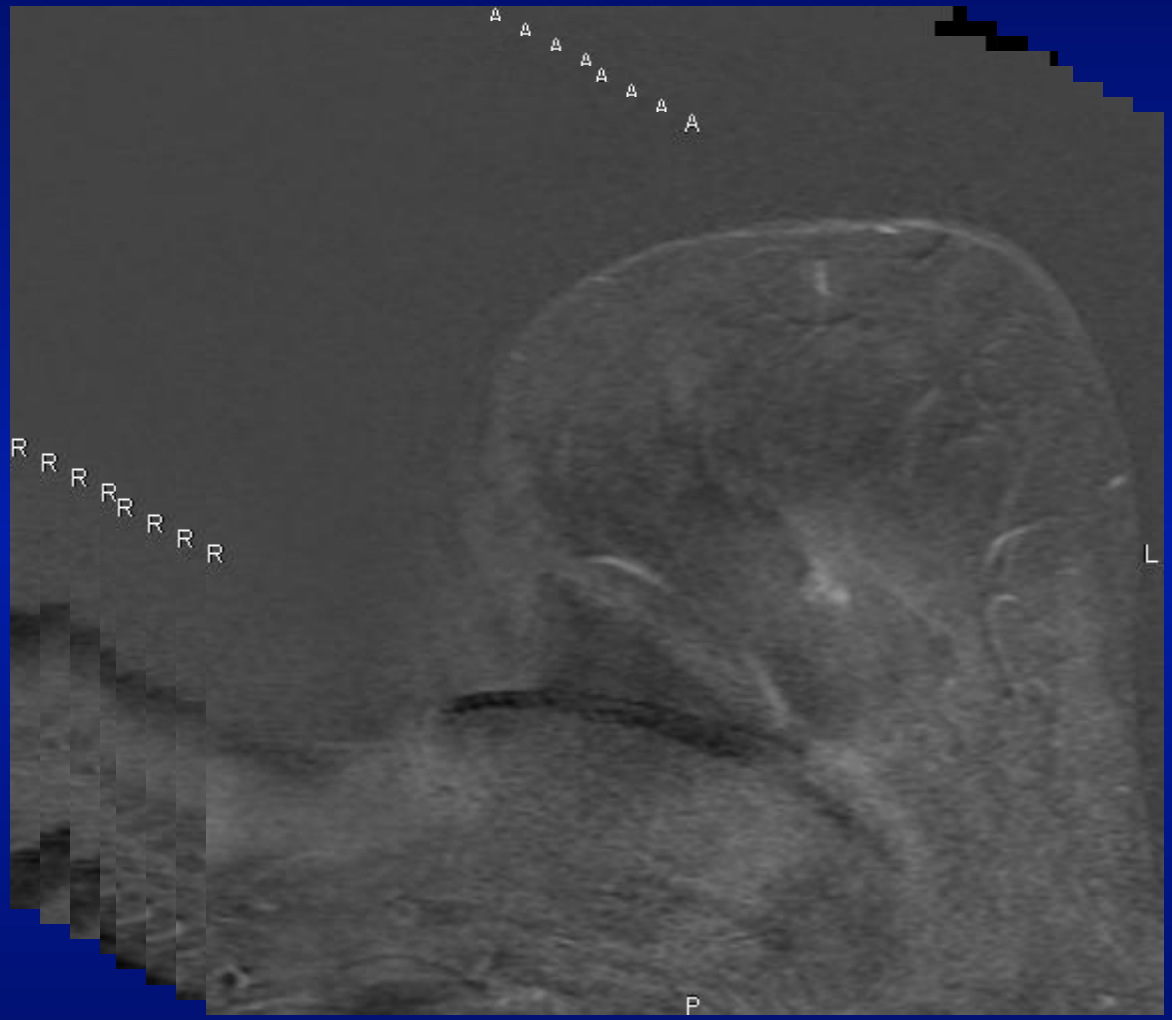

GROUPE CLINIQUE DU MAIL GRENOBLE

18 Juin 2011 – Grenoble

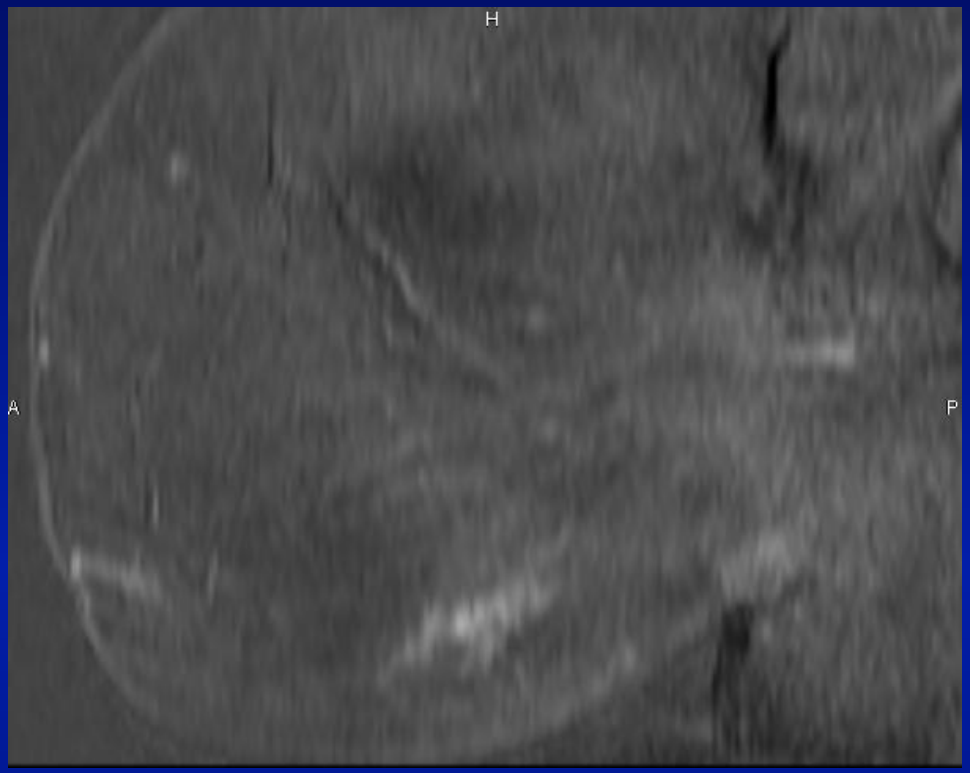

Rehaussement de distribution canalaire sur 3 cm de longueur

Histo : prélèvement macroscopique 69 x 92 x 30 mm
CCIS de haut grade avec nécrose, taille 8 x 4 mm (en dehors du mammotome)
exérèse in sano supérieure à 10 mm

GROUPE CLINIQUE DU MAIL GRENOBLE

Why do purely intraductal cancers enhance on breast MR images (Kuhl Ch.; Radiology, 2009)

- Pas de prolifération vasculaire à l'intérieur des canaux galactophoriques
- Mais augmentation du nombre des capillaires entourant le canal quand il existe des lésions de CCIS de haut grade.
- Augmentation de la perméabilité de la membrane basale des canaux contenant des lésions de CCIS (due à une protéase activée) permettant aux chélates de chélates de Gadolinum de pénétrer et de s'accumuler à l'intérieur des canaux pathologiques

Mme Tur. 53 ans, bilan de dépistage,
microcalcifications ACR 5 des quadrants inférieurs

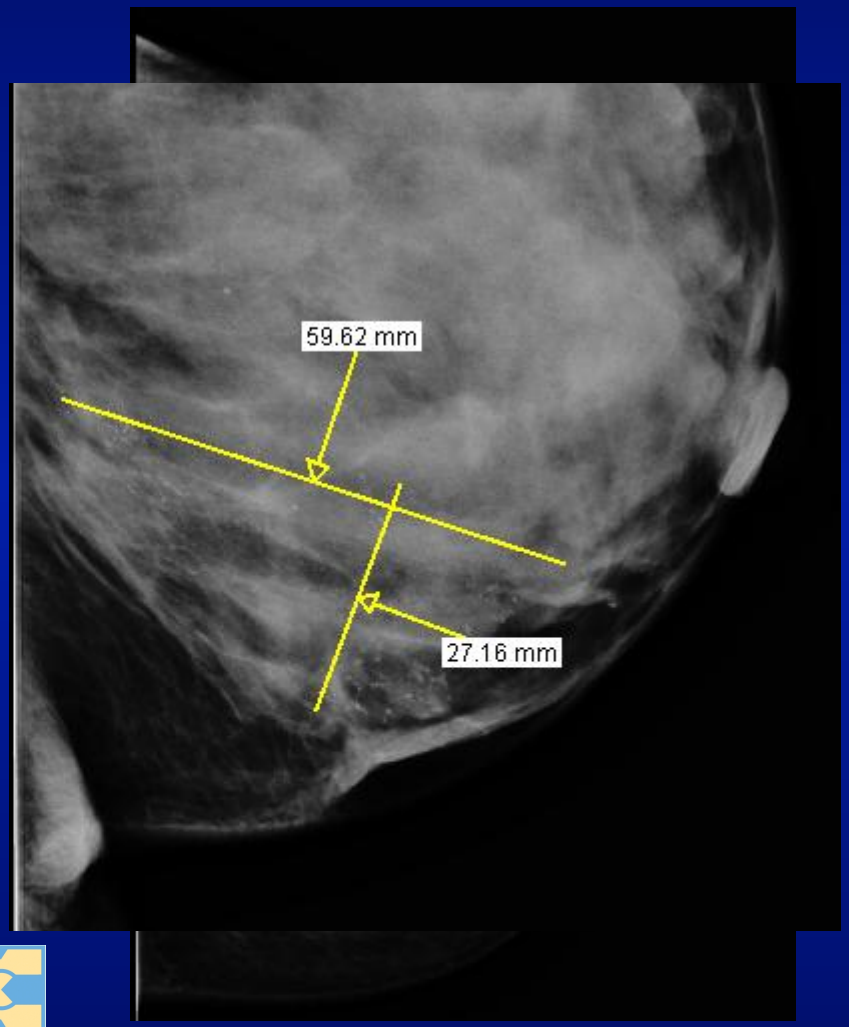

GROUPE
CLINIQUE DU MAIL
GRENOBLE

18 Juin 2011 – Grenoble

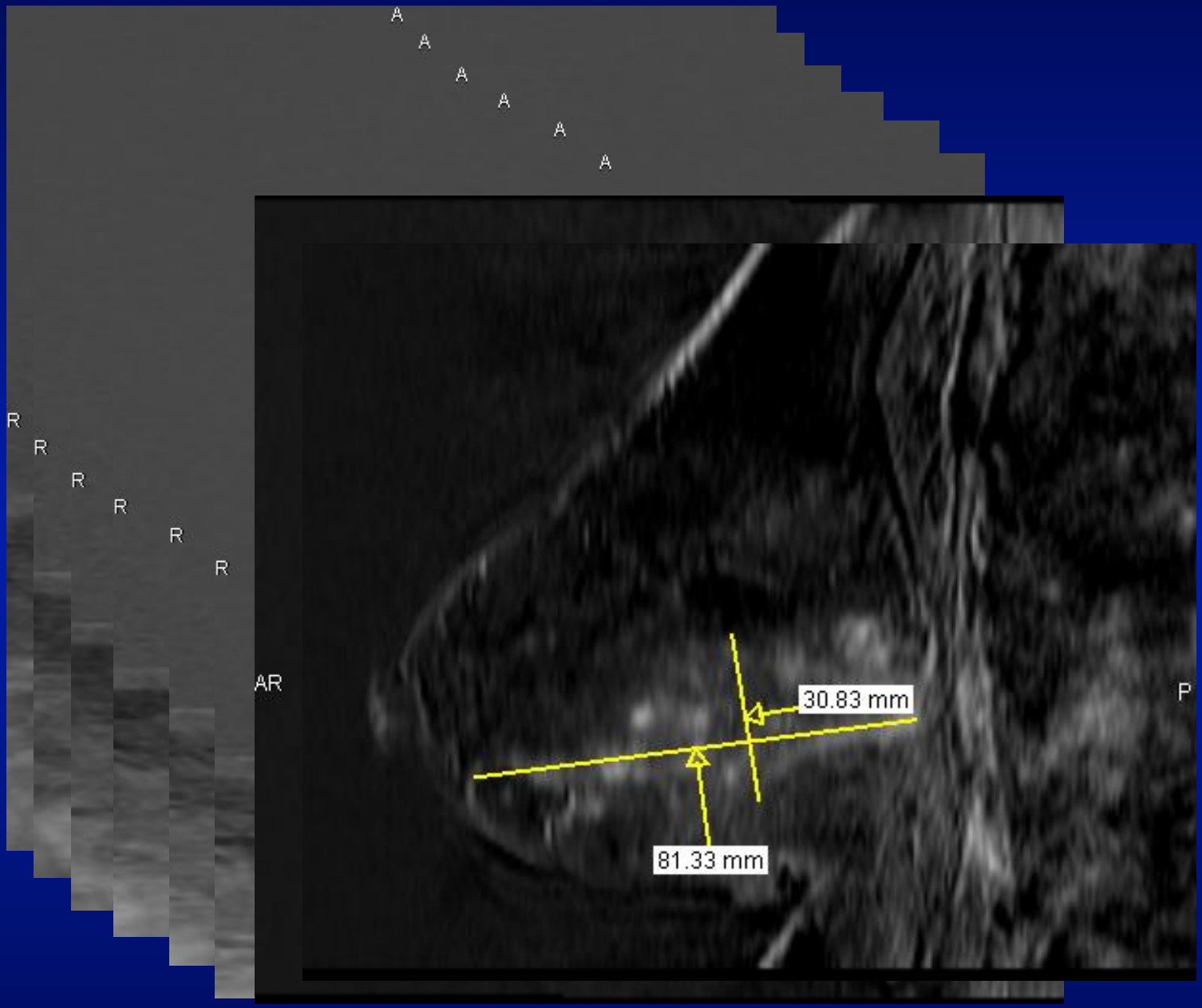

GROUPE CLINIQUE DU MAIL GRENOBLE

18 Juin 2011 – Grenoble

- Mammotome :
  - CCIS de grade intermédiaire avec nécrose (7/8 carottes)
- Mastectomie gauche
  - Volumineux CCIS de grade intermédiaire avec nécrose mesurant eviron 8 cm dans son plus grand diamètre.
  - Absence de contingent infiltrant sur le matériel examiné
  - Absence de métastase carcinomateuse sur 3 ganglions sentinelles axillaires et 3 ganglions sentinelles mammaires internes

Pure ductal carcinoma in situ : kinetic and morphologic MR characteristics compared with mammographic appearance and nuclear grade (Jansen S.A. Radiology 2007)

- Tous les types de courbes peuvent se voir, contrairement aux cancers invasifs, les CCIS présentent un rehaussement moins intense avec un pic de rehaussement plus tardif.
- La cinétique de rehaussement dépend de l'aspect mammographique et non du grade. Les lésions qui se traduisent par des *calcifications branchées vermiculaires ou des masses* présentent d'avantage de rehaussement intense avec wash out que les lésions se traduisant par des *calcifications poussiéreuses.*
- La morphologie des CCIS qui prédomine est : RSM hétérogène ou micronodulaire de **distribution segmentaire ou canalaire.**
- L'aspect morphologique ne varie ni avec le grade ni avec l'aspect mammographique.

Mme Bau, 50 ans, dépistage.

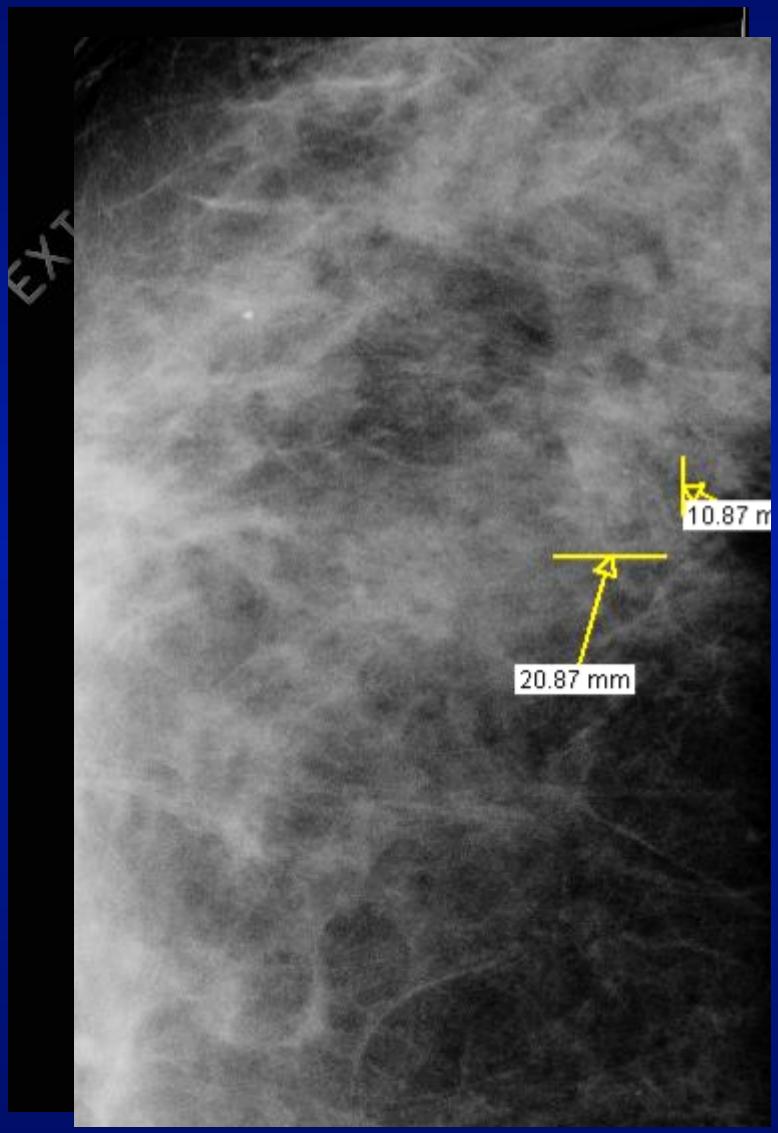

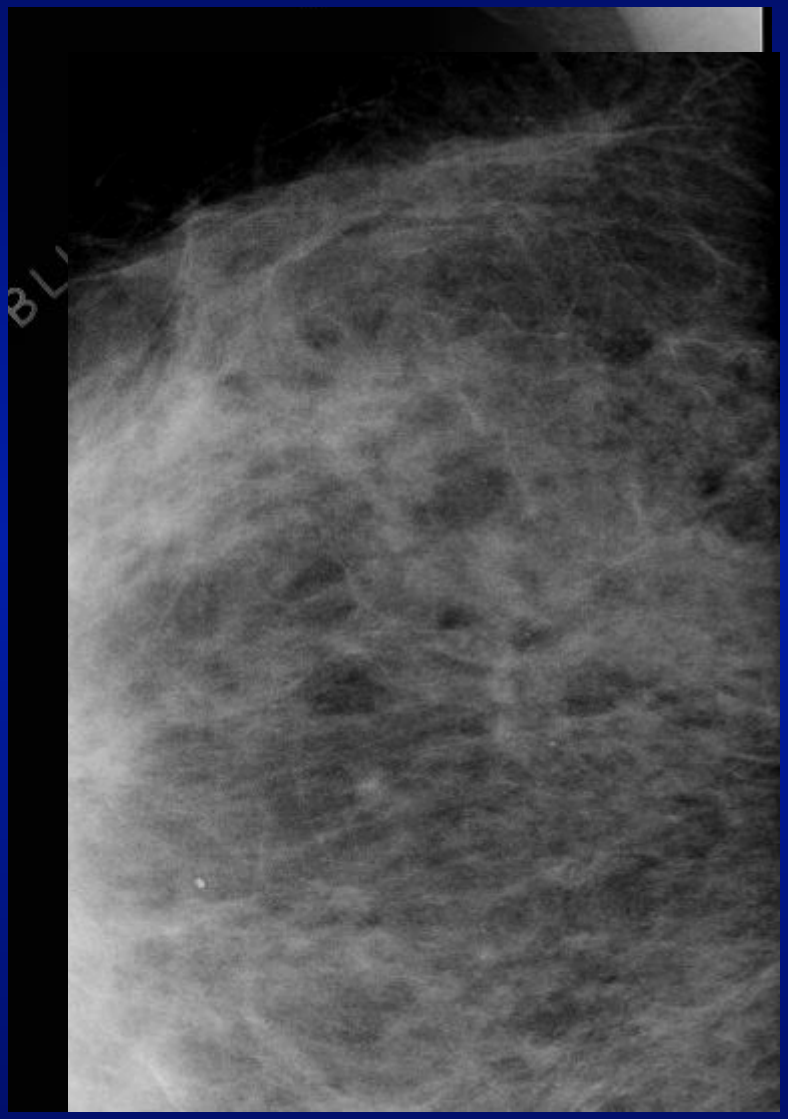

GROUPE CLINIQUE DU MAIL GRENOBLE

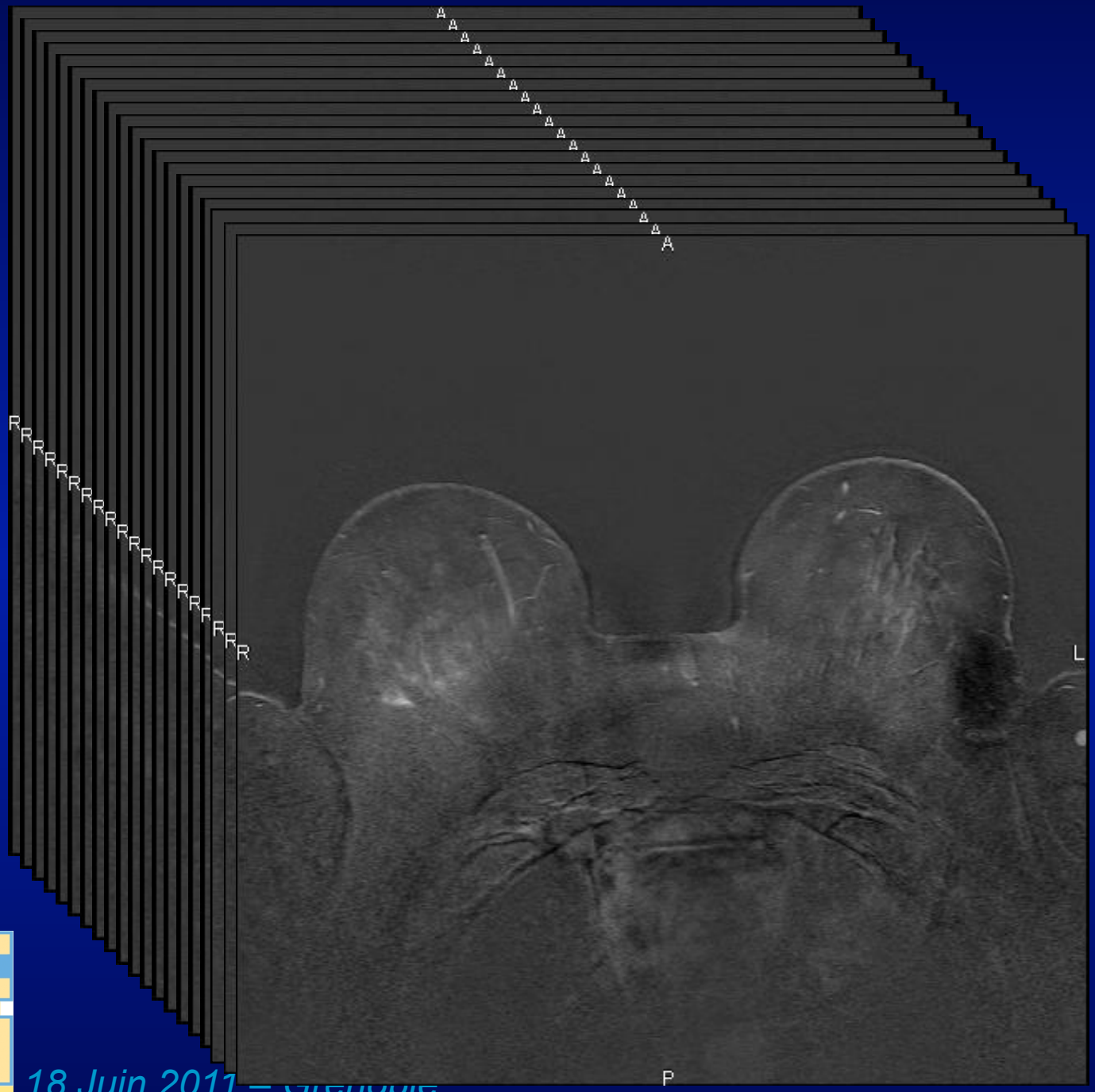

GROUPE
CLINIQUE DU MAIL
GRENOBLE

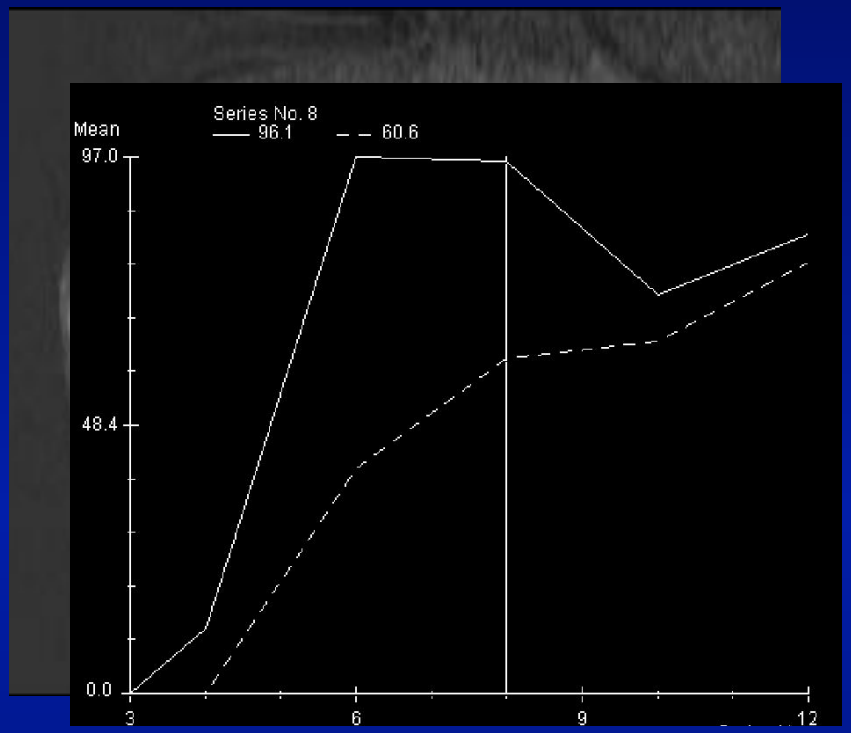

Reconstruction sagittale

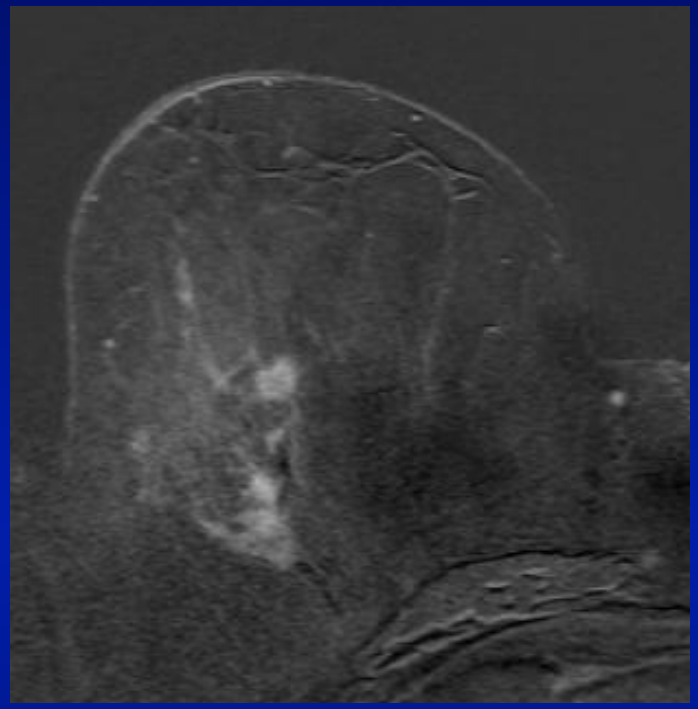

Masse de limites irrégulières de 13 x 10 mm JQED
Indication d'une échographie de 2 ème intention

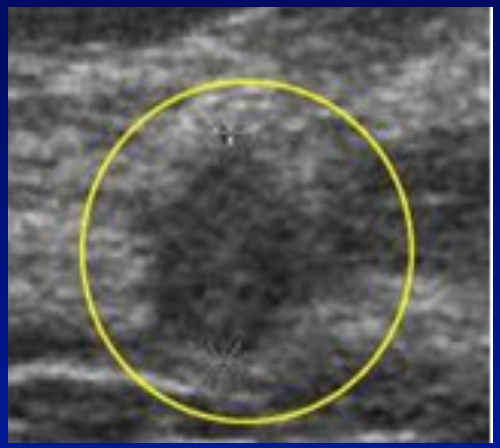

- Microbiopsies sous échographie : CCIS de grade nucléaire intermédiaire associé à un contingent infiltrant peu différencié SBR 2, MSBR 3.
- Sectoriectomie avec curage ganglionnaire axillaire :
  - Pièce opératoire 10 x 11 x 4 cm
  - CCI peu différencié de grade SBR II associé à un CCIS de haut grade mesurant environ 6 cm de diamètre
  - Exérèse incomplète en supérieur, inférieur et interne
- Mastectomie :
  - Présence résiduelle de qques foyers infiltrants et de multiples foyers de CCIS de HG associés à de très nombreux embols carcinomateux intralymphatiques
  - Présence de 3 / 5 ganglions lymphatiques métastatiques
  - pT2 pN1a

Performances de l'IRM mammaire pour le diagnostic des CCIS

- Rapport d'évaluation de l'HAS, mars 2010
- 12 études (soit 2416 patientes) ont caractérisées les performances de l'IRM pour les CCIS
- Sensibilité de l'IRM : 63 à 100% *(56 à 86 % pour la mammographie)*
- Spécificité de l'IRM (2 études) 58 à 67 % *(43% pour la mammographie, 1 étude)*
- VPP de l'IRM : 25 à 100% *(43 à 46% pour la mammographie)*
  - 100 % dans l'étude d'Esserman suretimée, effectif réduit (7)
  - Dans l'étude de Kuhl la VPP est de 59%
- VPN de l'IRM (2 études) 88 et 94 % *(33% pour la mammographie, 1 étude)*

Conclusion