

INFILTRATIONS RACHIDIENNES : OÙ EN EST LA POLÉMIQUE ?

Jean-Luc Drapé

Service de Radiologie B
Hôpital Cochin

POLÉMIQUE

- Faut il arrêter les infiltrations foraminales ?
- Enquête de pharmaco-vigilance en oct 2008 (AFSSAPS)
 - Accidents para/tétraplégie après infiltrations radioguidées de glucocorticoïdes aux RC et RL

RÉSULTATS ENQUÊTE

- Pour acétate de prednisolone
 - Risque plus élevé d'infarctus médullaire après infiltration lombaire
 - Voie foraminale
 - Rachis opéré
 - Risque d'AVC potentiellement fatal et infarctus médullaire après infiltration cervicale

RÉSULTATS ENQUÊTE

- Pas de justification de suspendre les infiltrations foraminales MAIS
 - Précautions afin de limiter les indications et d'éviter les situations à haut risque
- Informer son assureur professionnel

PRÉCAUTIONS

- Information au patient
 - Risque tétra/paraplégie
- Ne pas cathétériser les foramens cervicaux ou lombaires afin de rester à distance éventuelles a. radiculo-médullaires

PRÉCAUTIONS

- Éviter injections radio-guidées aux niveaux opérés du rachis
- Proposer des voies d'abord alternatives moins risquées en cas de conflit intracanalalaire

PRÉCAUTIONS

- Proposer des voies d'abord alternatives moins risquées en cas de conflit intracanalalaire
 - IAP cervicales
 - Épidurale post interlaminaire RL
 - Hiatus sacro-coccygien sur rachis opéré

PRÉCAUTIONS

- Toujours faire une injection de PDC préalable à toute infiltration
 - Espace de diffusion
 - Éviter une opacification vasculaire

GUIDAGE ?

- Scopie
 - Bonne qualité (résolution)
 - Suivi en temps réel des passages vasculaires
 - Positionnement moins précis que TDM

AGUILLE

- Éviter les aiguilles de trop petit calibre ($> 22G$)
 - Risque de cathétérisme artériel

GUIDAGE ?

- TDM
 - Contrôle précis de l'extrémité aiguille
 - Entrée foramen, adossé massif AP en arrière ganglion
 - Pas de contrôle en temps réel de l'injection de PDC

ASPIRATION – INJECTION PDC

- Aspiration prolongée pour reflux sanguin : VPP ~ 60%
- Injection systématique PDC
 - ! Absence de PDC visible en TDM
 - Reconnaître passages veineux

GLUCOCORTICOÏDE

- Hydrocortancyl® ou Altim®
- 2 à 5 ml
 - Posologie maximale recommandée par l'AMM

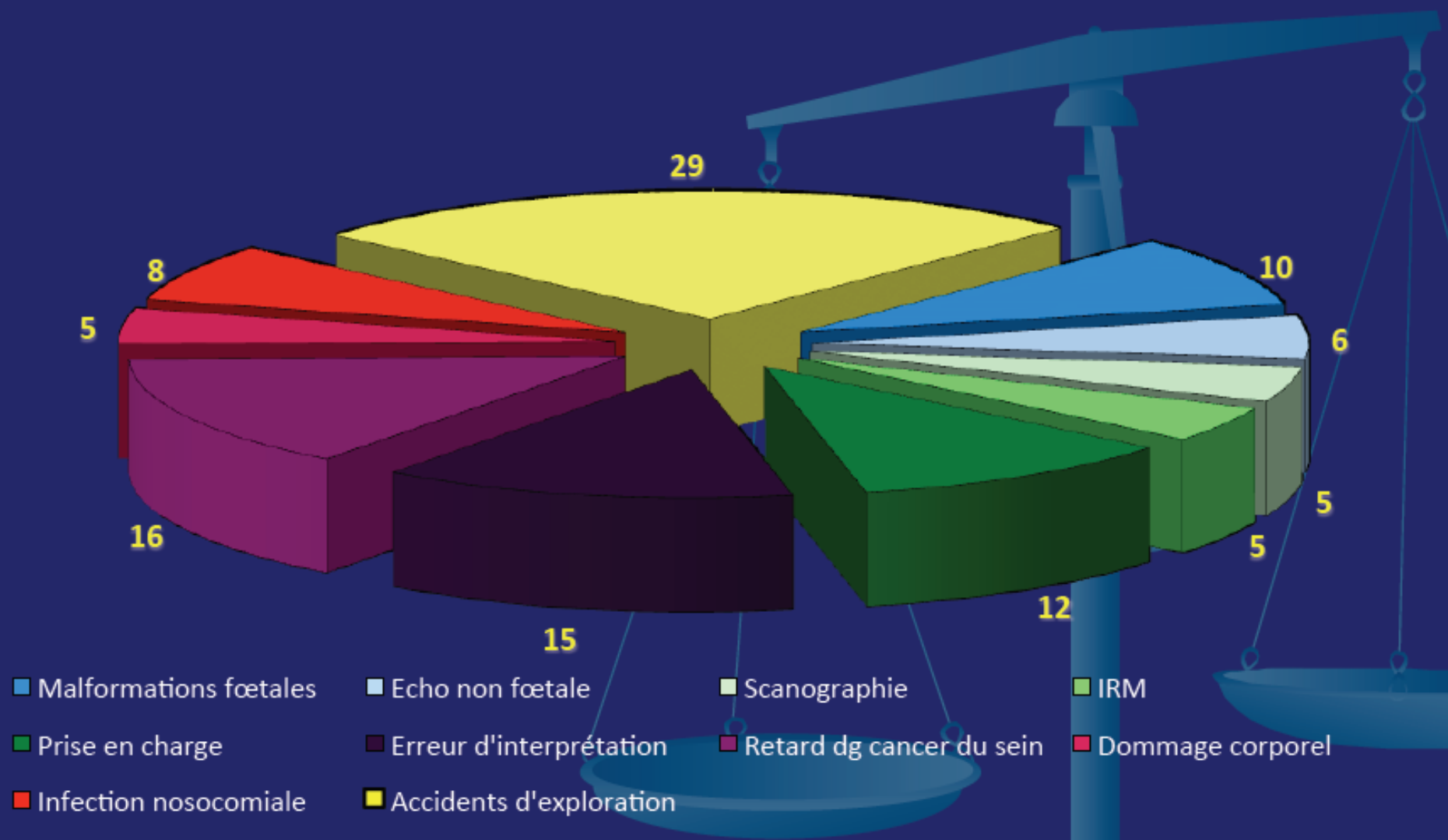
ASSURANCE



- Jadis, le médecin était juridiquement irresponsable
 - Ambroise Paré (1510-1590)
 - « Je le pansai, Dieu le guérit »
- De nos jours le médecin est pleinement responsable (pénal et civil)

Macsf – Sou Médical 2009

103 déclarations pour 2840 sociétaires



LES DOUTES ET LES ALERTES

- Plusieurs signaux ont simultanément alerté nos assureurs
 - ↑ sinistralité et de son coût
 - Multiplication des pratiques interventionnelles dans nombreuses spécialités ± concurrentes
 - Alertes itératives de pharmacovigilance sur les glucocorticoïdes (AFSSAPS)



LES DOUTES ET LES ALERTES

- Plusieurs signaux ont simultanément alerté nos assureurs
 - Série d'articles contestant l'intérêt de diverses pratiques interventionnelles
 - Incompréhension des mécanismes de certains accidents sévères

Eur Radiol (2010) 20: 181–189
DOI 10.1007/s00330-009-1539-7

INTERVENTIONAL

Marc Wybier
Sandrine Gaudart
David Petrover
Emmanuel Houdart
Jean-Denis Laredo

Paraplegia complicating selective steroid injections of the lumbar spine. Report of five cases and review of the literature

RÉACTION DES ASSUREURS : COMPRENDRE ET ENDIGUER LES RISQUES

- MACSF et le Sou médical
 - se sont interrogés sur l'assurabilité de certaines pratiques
 - ont demandé un éclairage à la profession radiologique sur les conditions du maintien de cette assurabilité (dec 2009)

RÉACTION DES ASSUREURS : COMPRENDRE ET ENDIGUER LES RISQUES

- Exclusion du contrat de base du radiologue les infiltrations rachidiennes, les vertébroplasties et kyphoplasties, ainsi que la radio interventionnelle sur les rétractions capsulaires de l'épaule
- Ces pratiques restent cependant assurables, sous condition

CE QUI NOUS EST DEMANDÉ

- Améliorer info au patient et consentement éclairé (consultation préalable, RCP)
- Améliorer robustesse indications
 - Recommandations de bonnes pratiques en radiologie interventionnelle (HAS)

CE QUI NOUS EST DEMANDÉ

- Accréditation professionnelle des pratiques à risque
 - Pour obtenir une couverture
 - 3 niveaux actes interventionnels
 - Courant/intermédiaire/hyperspécialisé
- Observatoire de radio interventionnelle

LUNDI

- Informer son assureur sur pratique infiltrations rachidiennes
- Devrait couvrir ce geste (plus de refus)
- Pas de surprime obligatoire

vhazebroucq@gmail.com