IMAGERIE DES DYSPLASIES ET STENOSES CANALAIRES SALIVAIRES

Dr LTAIEF-BOUDRIGUA, PH

Service d'imagerie neuro-ORL et ostéo-articulaire, hôpital Ed. HERRIOT, LYON

Dr F. FAURE, PH, service ORL Pr DISANT, HEH

MOYENS DIAGNOSTIC en imagerie: Sialographie - Sialo-IRM

- Sialographie: examen de référence pour l'exploration des canaux salivaires (calculs, sténose, dilatation)
- Imagerie en coupes: pour le parenchyme (écho, TDM, IRM)
- Inconvénients SIALOGRAPHIE:
  - techniquement difficile (canal submandibulaire)
  - Exploration d'une seule glande
  - Échecs et mauvaises opacifications: 33% examens de mauvaise qualité (Varghèse et al., 1999)
- CI de la sialographie: infection, allergie pdc
- CNS: extravasa, douleur, lésion canal (patho ostiale)
- Moins d'indications; moins de radiologues formés et entrainés

SIALO IRM: Principes et Technique

- Pas de cathétérisme des canaux salivaires
- Principe d'hydro-IRM: hyper signal des liquides stagnants, avec extinction des tissus environnants, sur des séquences très fortement pondérées T2 (cholangio, uro- IRM)

- Résolution spatiale: antenne de surface, IRM 3 Teslas
- Séquences:
  - de repérage coronale: HASTE
  - RARE axiales et sagittales sur chaque parotide
  - CISS axiales; reconstructions MPR, MIP
  - T1, T2, T1 après injection de gadolinium

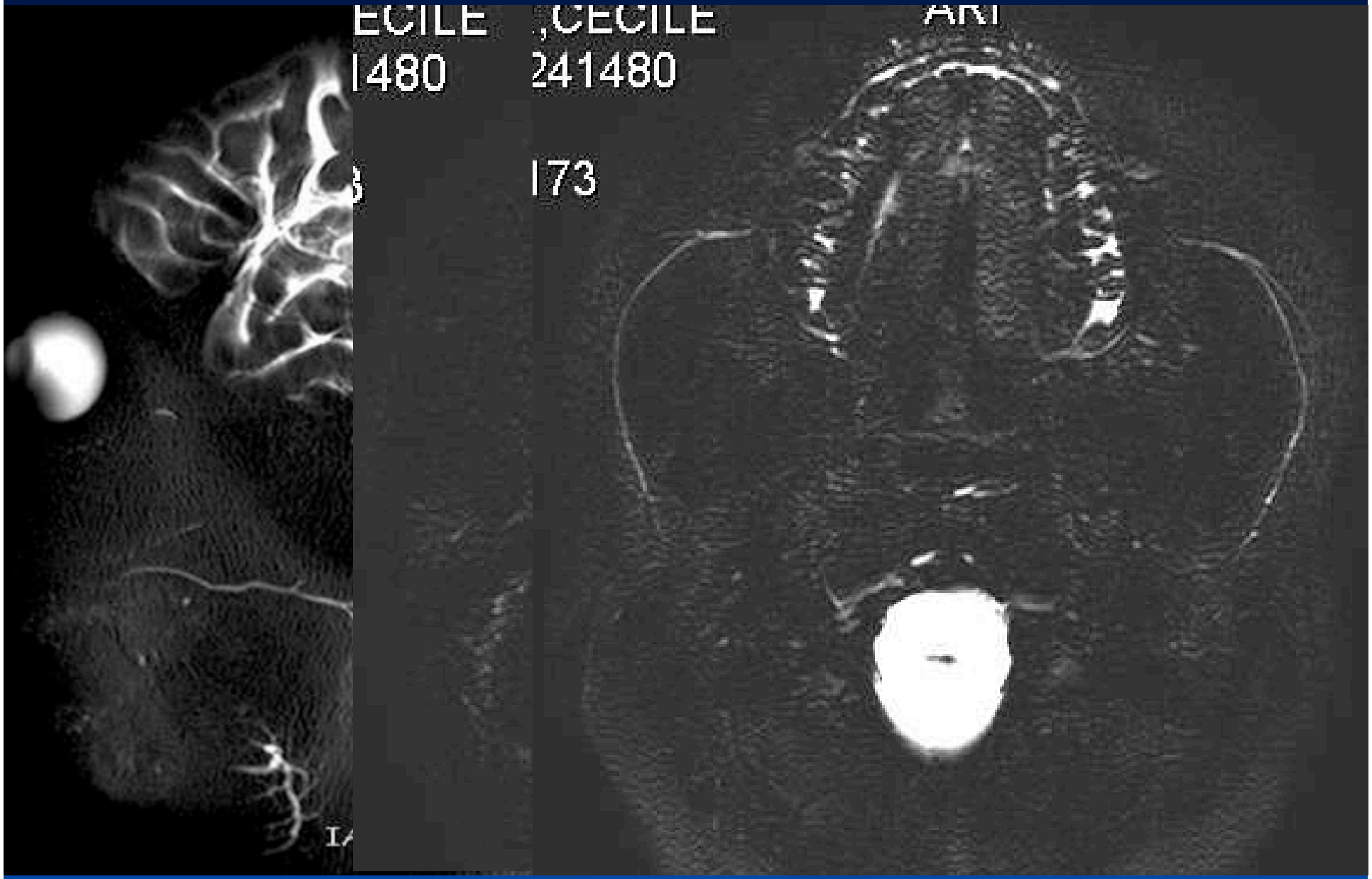
ECILE
1480
,CECILE
241480
173
ARI

Pathologies Non Tumorales des glandes salivaires

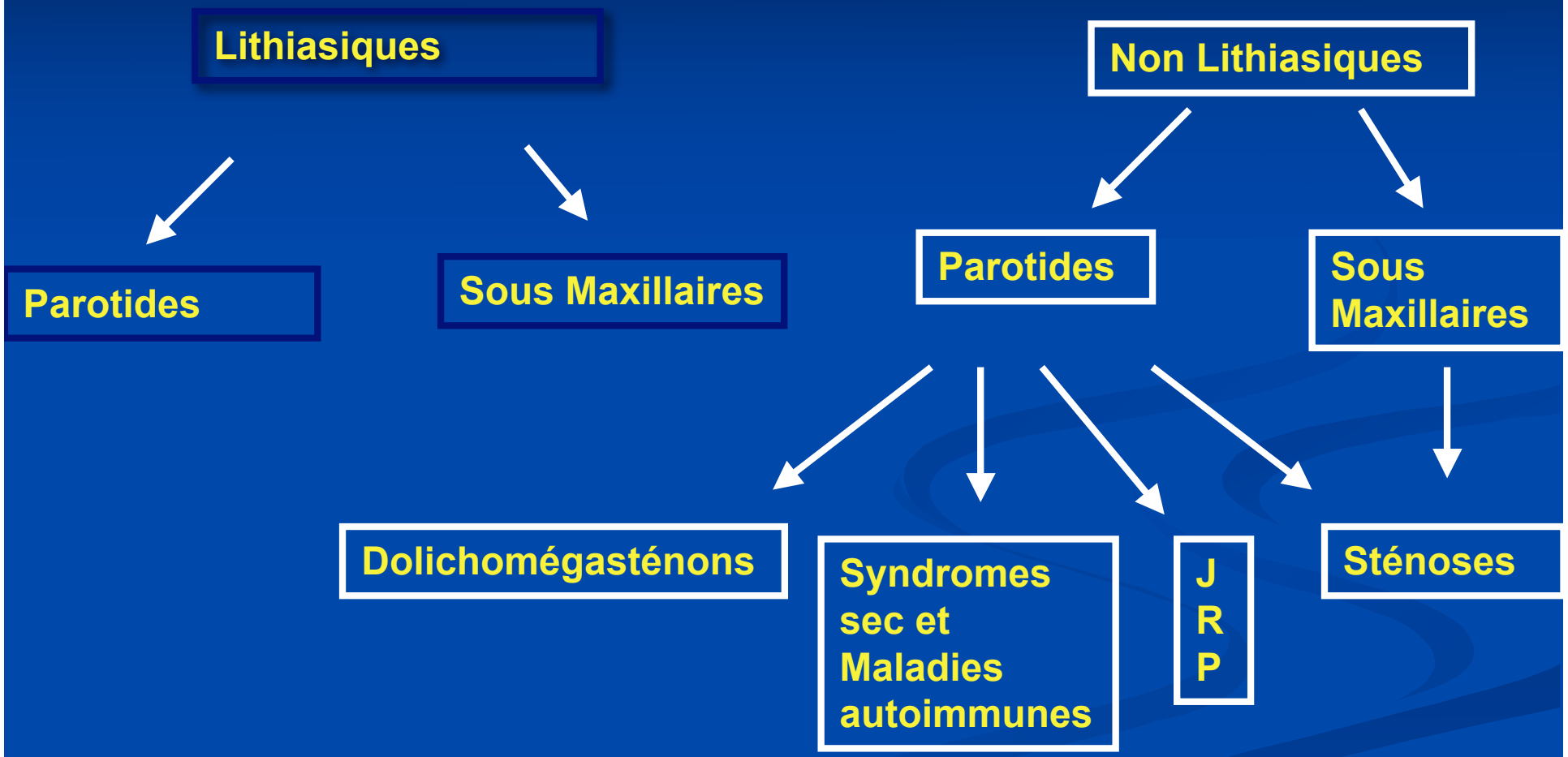

1- STENOSES CANALAIRES
de l'adulte

Isolées

- Infectieuses
- Traumatiques
- Inconnues!
- Associée à lithiase

Multiples, bilatérales

- syndromes dysimmunitaires/Goujerot
- déficit Immunitaire
- sarcoidose

Dosage des AC anti SSA/SSM/FAN

Angioconvertase

Electrophorèse des immunoglobulines

BGSA

STENOSE CANALAIRE

Dilatation toujours associée
Lithiase dans 45% cas

DIAGNOSTICS AFFIRMES EN SIALO IRM:

- Dilatation canalaire congénitale
- Méga canaux salivaires

•Succession dilatations / sténoses canalaires bilatérales
•Complications lithiasiques

- Bilan des traumatismes canalaires

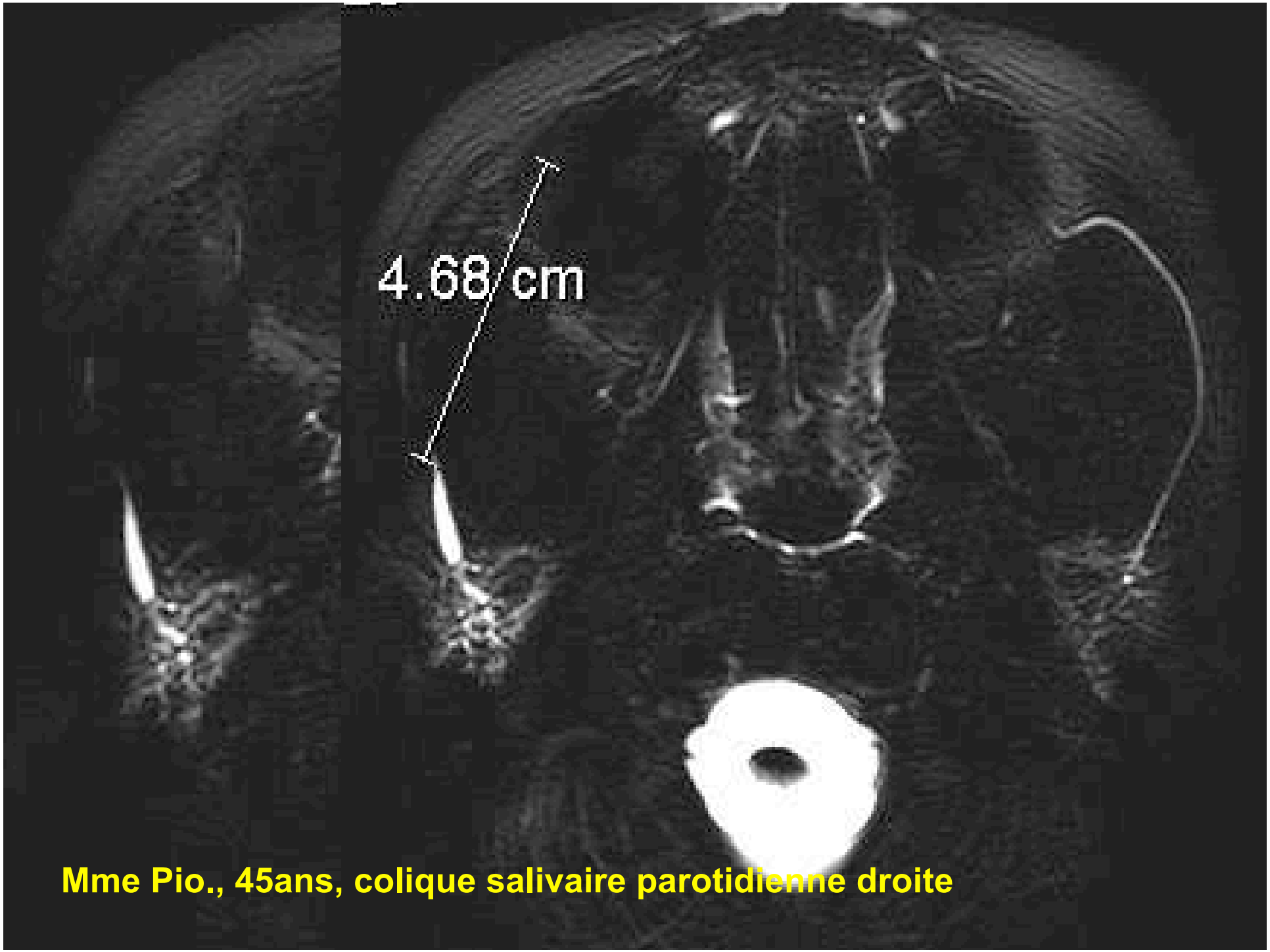

Mme Pio., 45ans, colique salivaire parotidienne droite

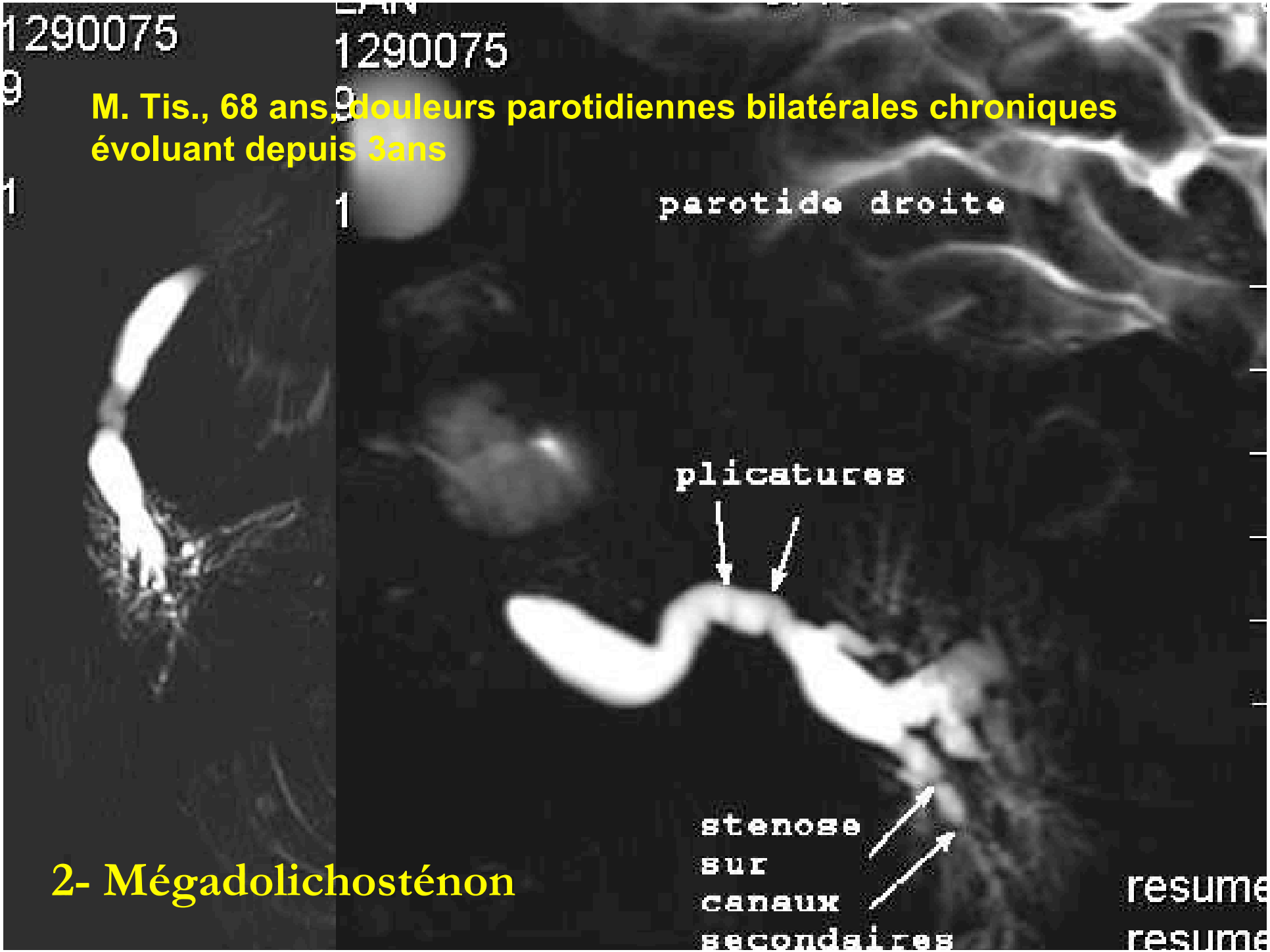

2- Mégadolichosténon

3- MALADIES AUTO IMMUNES des glandes salivaires

- Gougerot-Sjögren; Sarcoïdose; Atteinte liée au VIH

- **SEMIOLOGIE ECHO et IRM:**
- Dilatations acinaires: destructions micro kystiques des parenchymes; kystes
- Dilatations + sténoses canalaires; aspects irréguliers des canaux salivaires
- Atrophie et involution graisseuse parenchymateuse (précoce dans Gougerot)
- Complication lithiasique

- Sialographie: un des examens de référence pour le diagnostic; stadification de la gravité de l'atteinte
- Sialo-IRM: cavitations intra parenchymateuses

MALADIE DE GOUGEROT SJOGREN

- Auto-immune; infiltrat lymphocytaire bénin CD4
- Primitive ou secondaire d'une connectivite
- Destruction progressive des glandes exocrines dont
  - salivaires (sialadénite chronique): xérostomie
  - lacrymales: xérophtalmie

5 à 10 % atteintes autres organes

9 femmes pour 1 homme, 40 et 50 ans

0,1 % de la population

Complication : syndrome lympho-prolifératif=MALT

POINT DE VUE DE L'ORL

Parotidites recidivantes unilatérales ou à bascule

Recherche des signes Cliniques de Goujerot

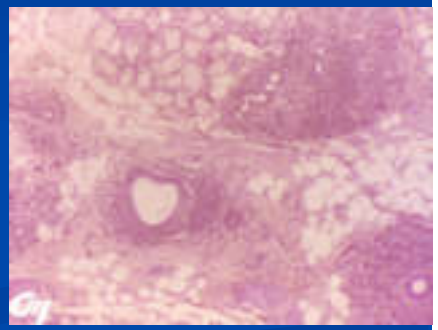

Sialo IRM

Sialectasies

Sténoses localisées ou multiples

Sialendoscopie

BGSA

Ac anti SSA/SSB/SSM

Electrophorèse des protéines

Angioconvertase

Syndrome de Goujerot Sjogren

Classification sialographique

- **stade 0** = normal
- **stade 1** : dilatation punctiforme de moins d'un millimètre, distribuée de façon diffuse
- **stade 2** : distension globulaire de 1 à 2 millimètres
- **stade 3** : cavité jusqu'à 1 cm
- **stade 4** : stade final correspondant à une destruction et une dilatation des canaux principaux qui ont un calibre irrégulier. En effet les épisodes de surinfection vont aboutir à une sialodochite avec sténose.
- **Sialo-IRM: diagnostic et classification** des syndromes de Gougerot Sjögren

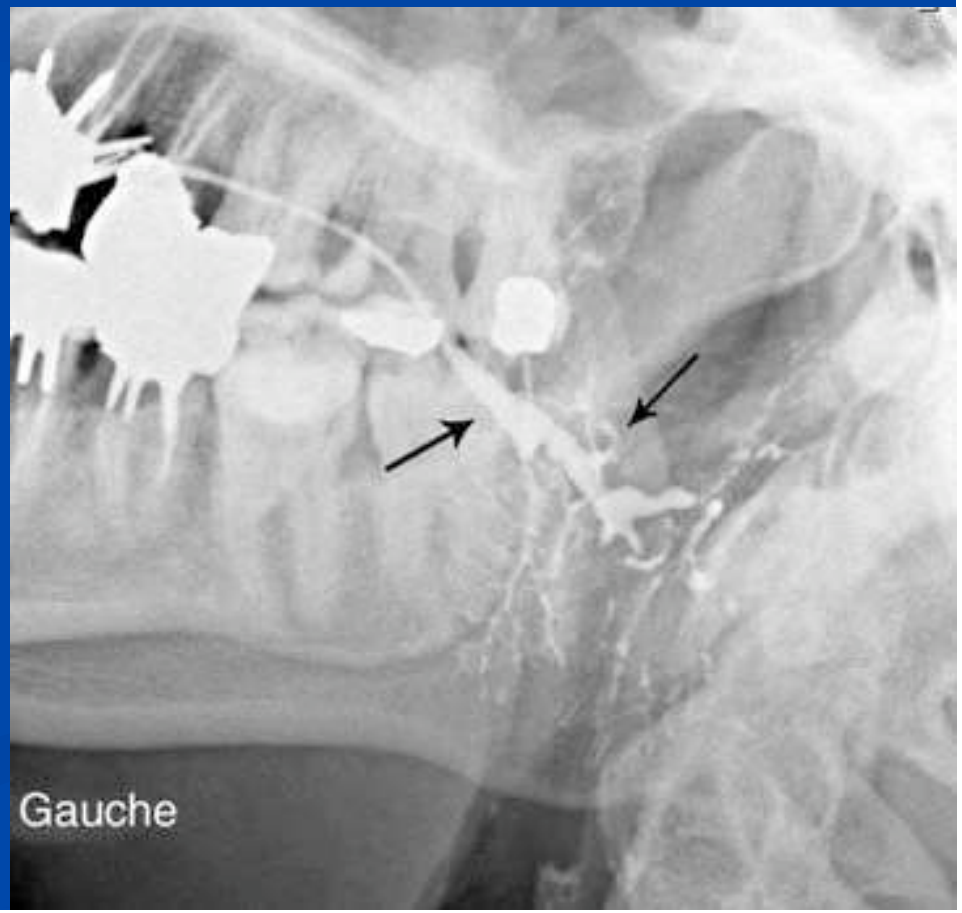

P.Katz, EMC

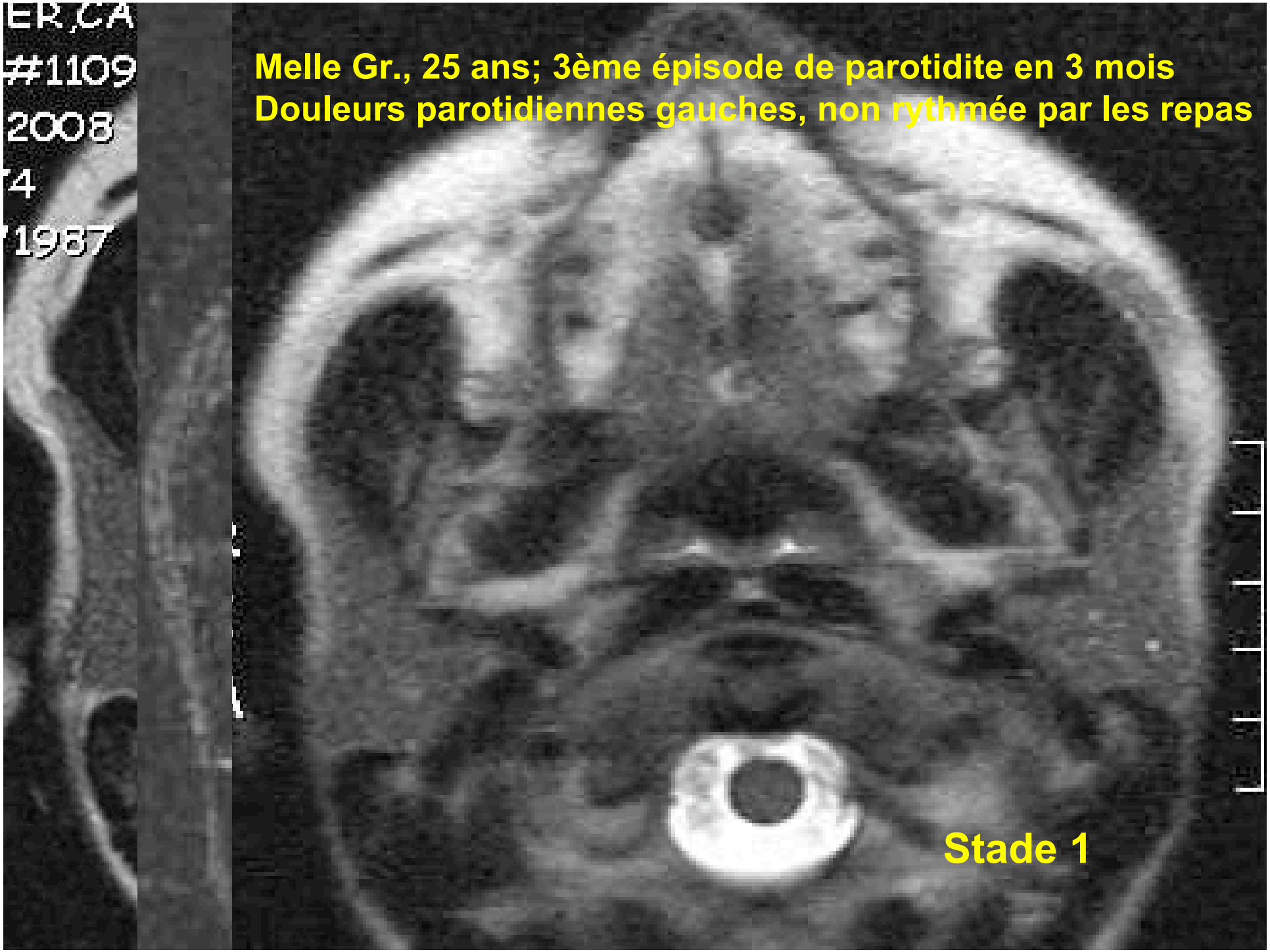
ER,CA
#1109
2008
4
1987
Melle Gr., 25 ans; 3ème épisode de parotidite en 3 mois
Douleurs parotidiennes gauches, non rythmée par les repas
Stade 1

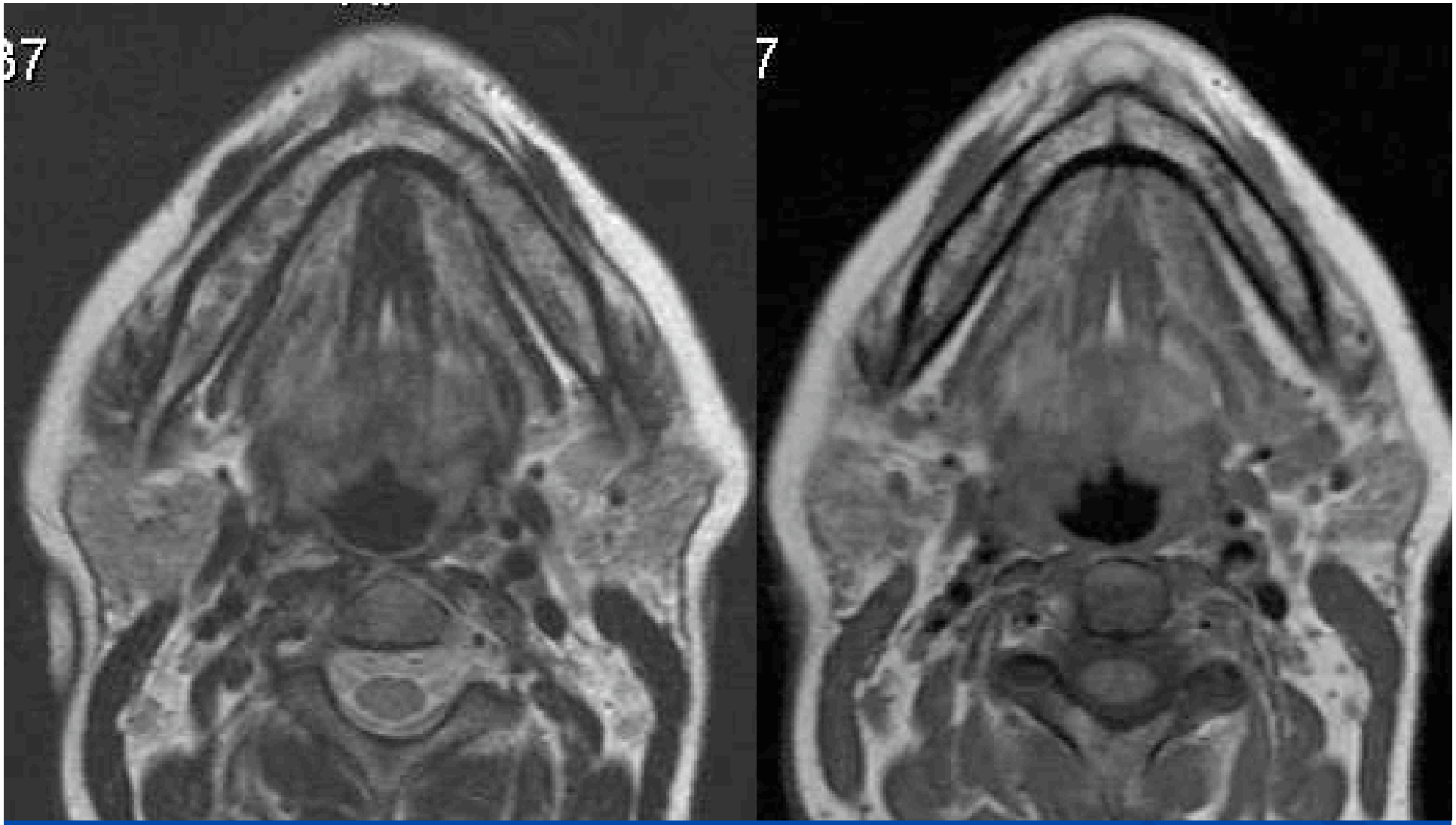

Mme Gh., 55ans
Syndrome sec oculaire et buccal
Tuméfaction du plancher antérieur droit
Biopsie: mucocèle du canal de Wharton

Sialite chronique sublinguale
Stade 2

Mme Pla., 36 ans
Syndrome de Gougerot Sjögren et sarcoïdose
Masse parotidienne droite: lymphome?

962

HALIE
962

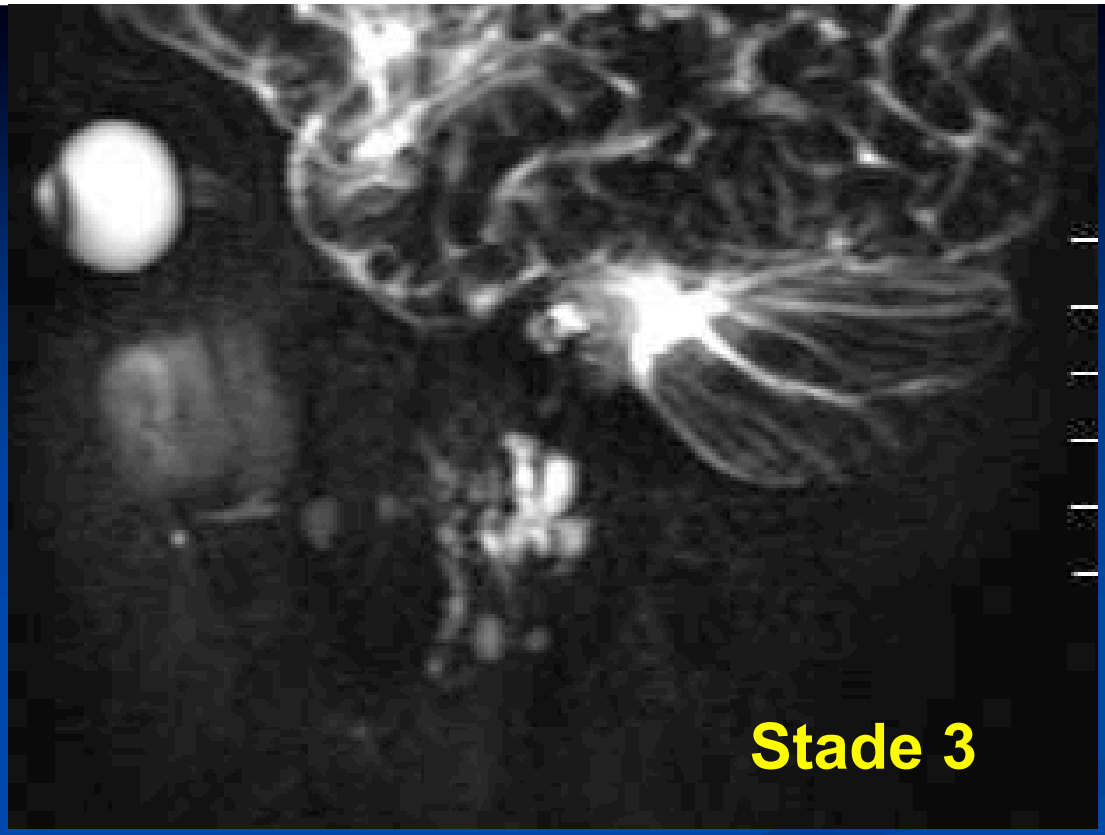
Stade 3

IR

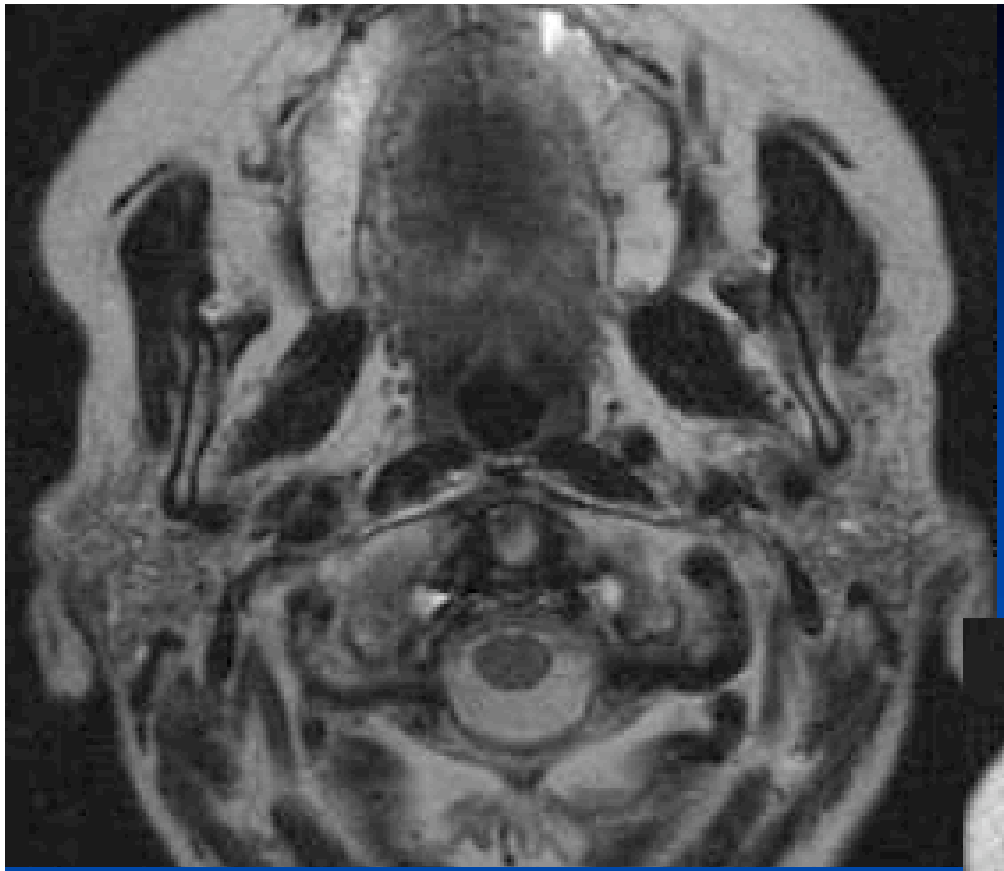

Mme Hou., 77 ans
Syndrome sec
Suspicion de Gougerot Sjögren

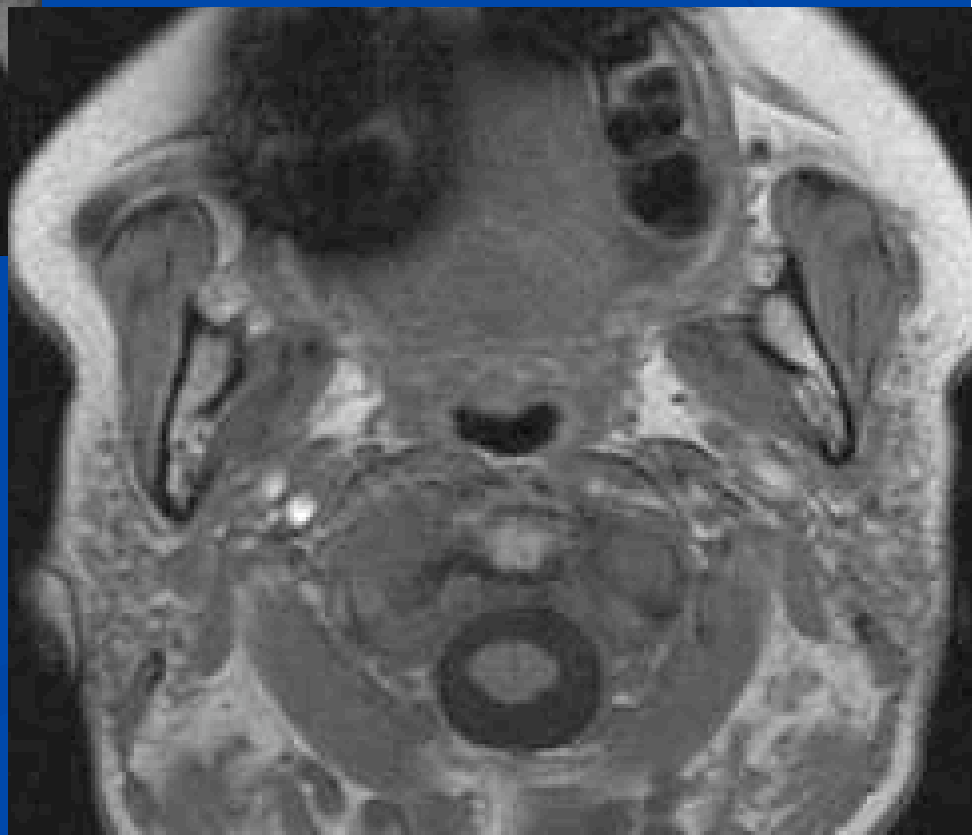

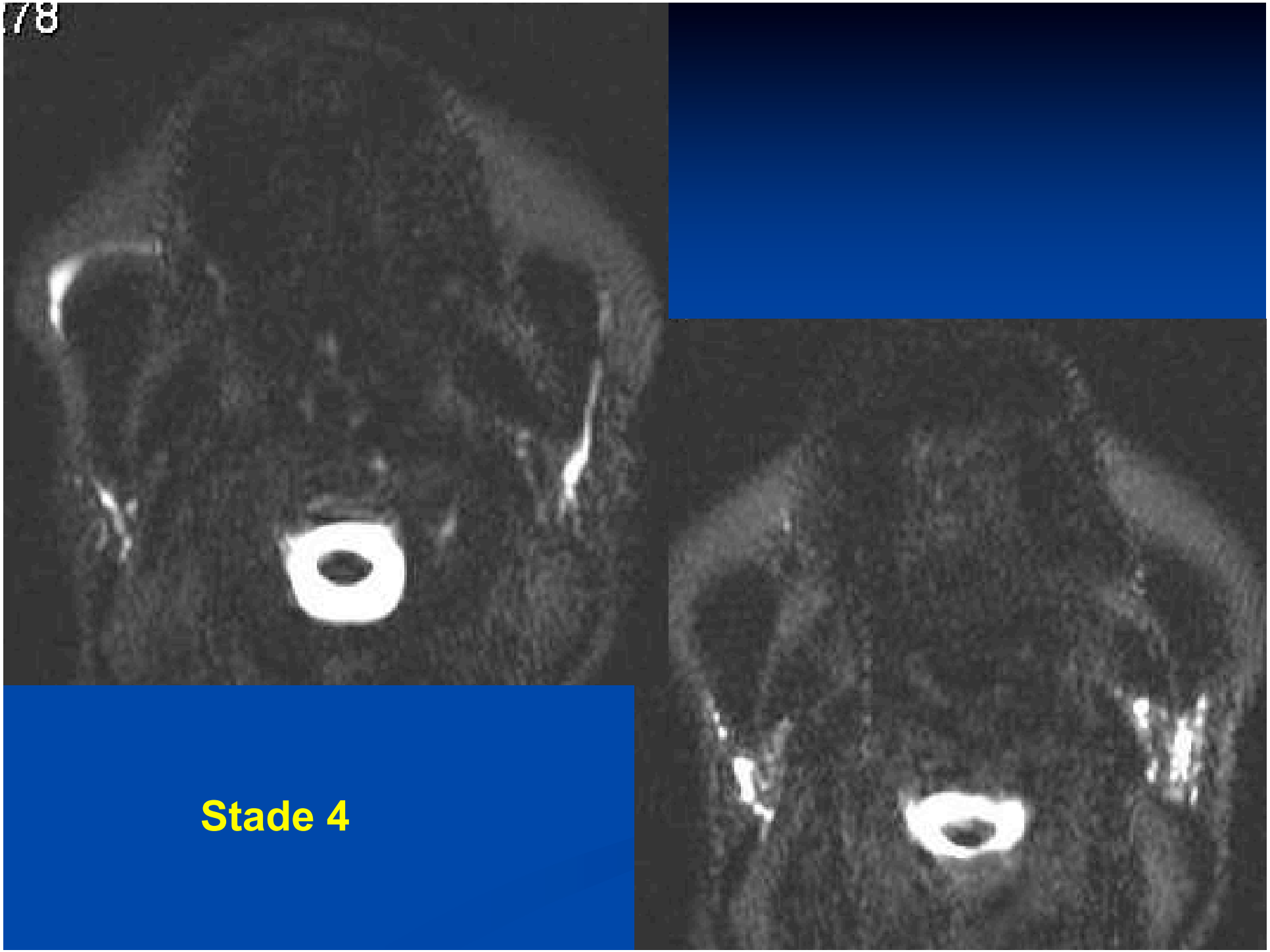
78
Stade 4

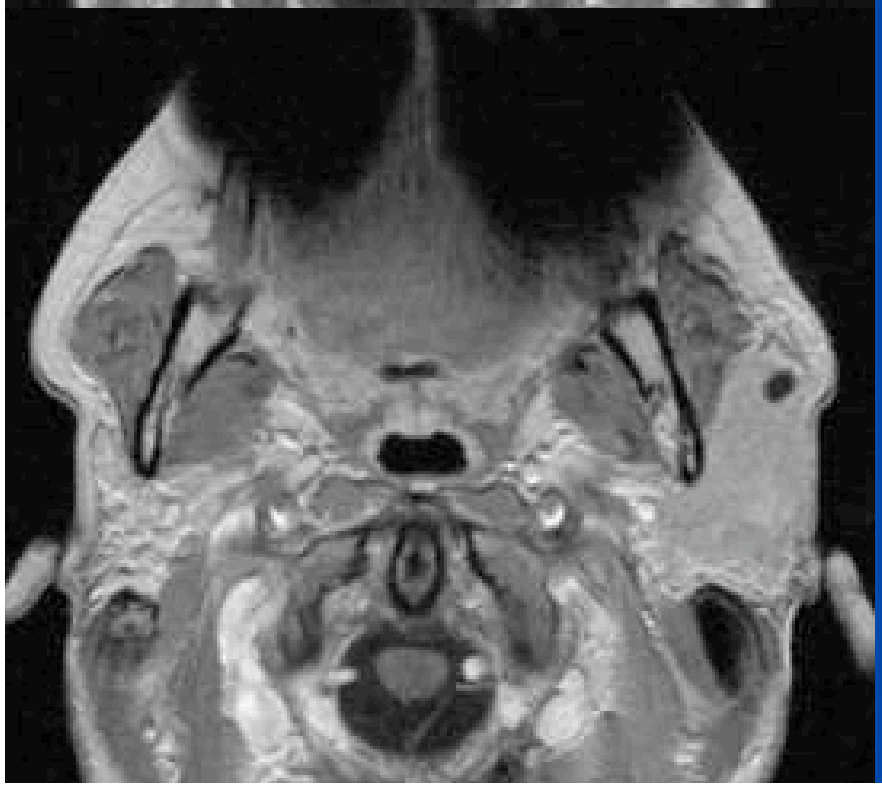

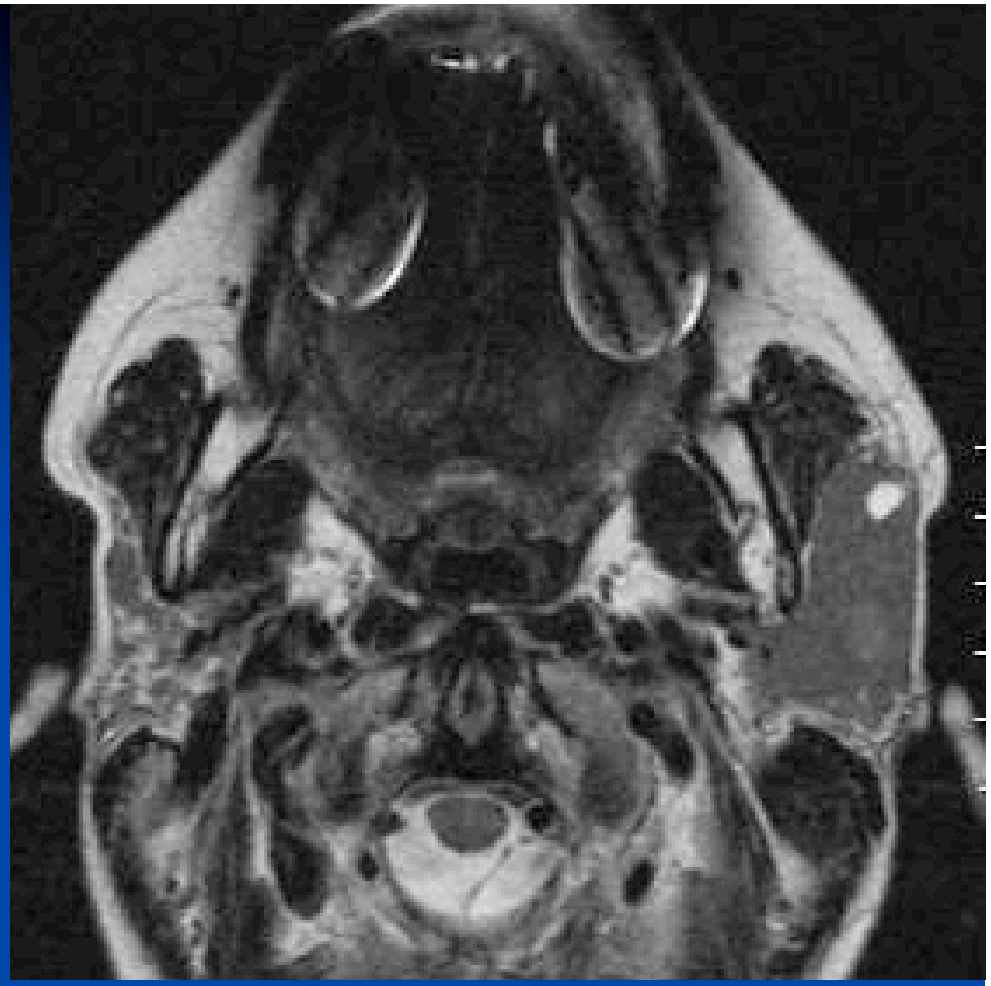

CNS: LYMPHOME DE MALT

4- CAS PARTICULIER DES PAROTIDITES RECIDIVANTES DE L'ENFANT

Parotidite récidivante juvénile (JPR)

Pathologie parotidienne la + fréquente chez l'enfant après les oreillons

définition: la répétition d'épisodes inflammatoires parotidiens non obstructifs, non suppuratifs

Enfants de 2 à 5 ans

garçon > fille

Coupes «RARE » de type billi-IRM en 6 secondes.

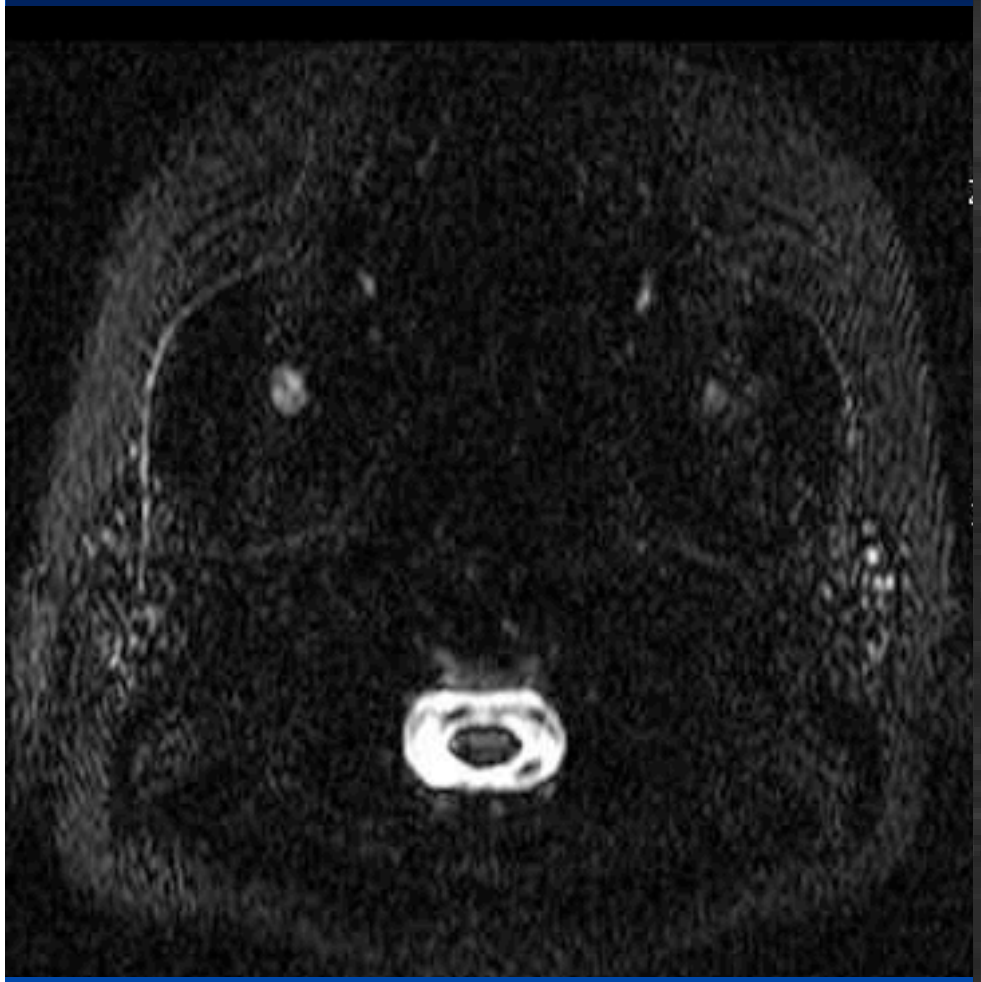

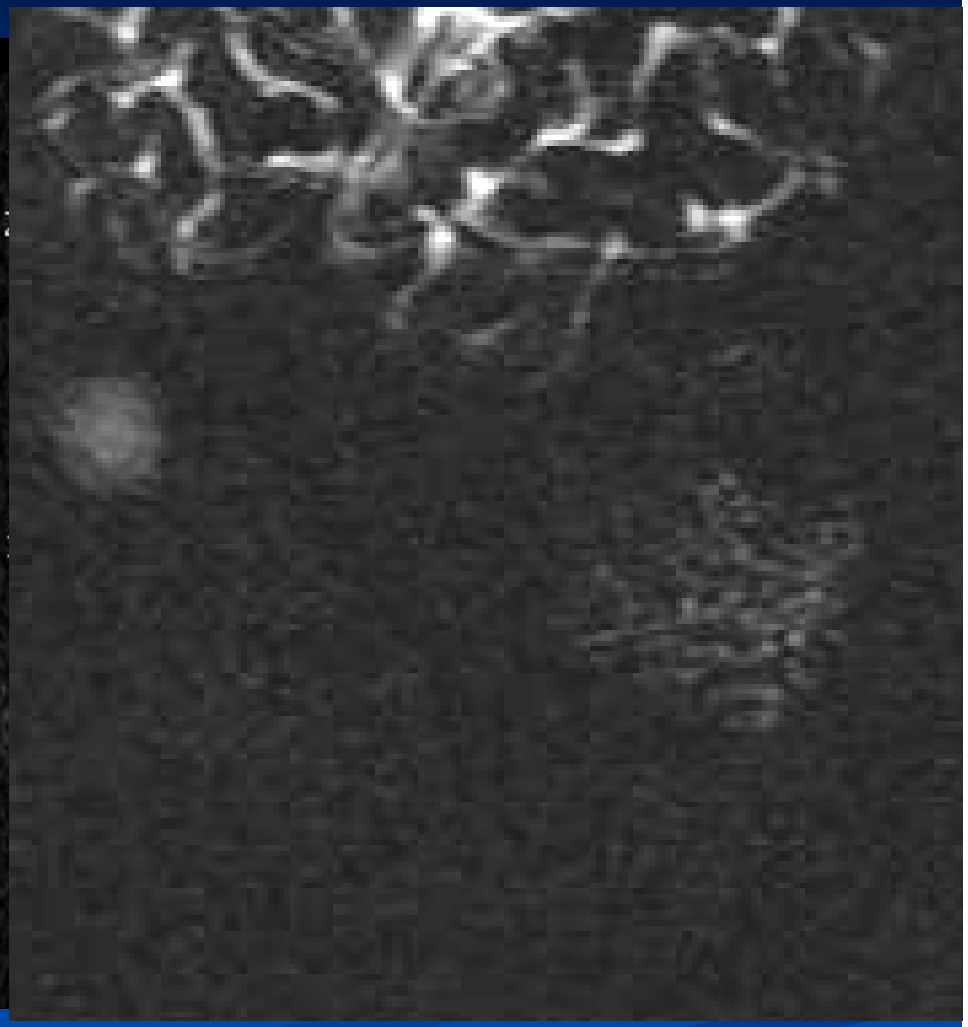

Stade 1

Images de D. Bossard

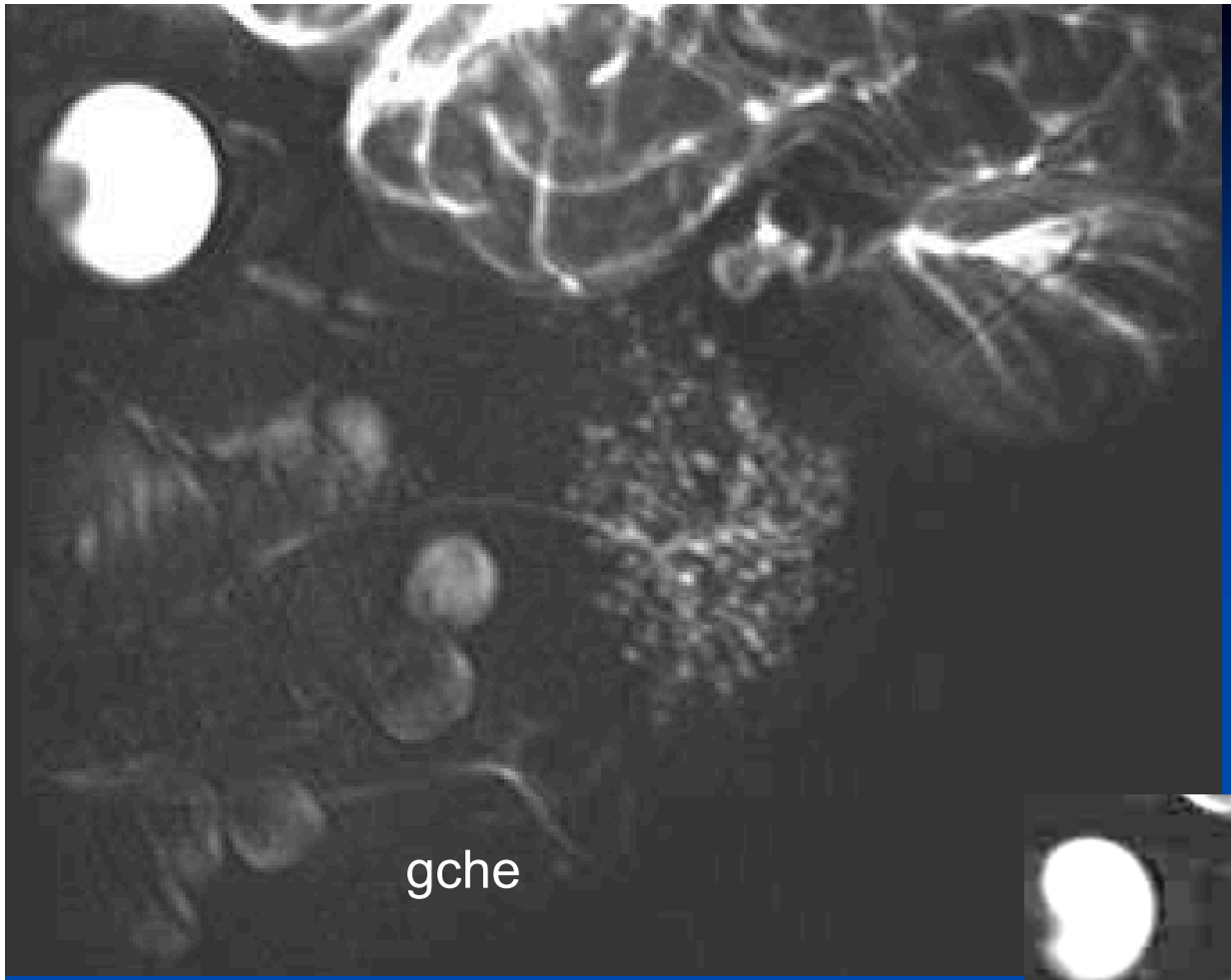

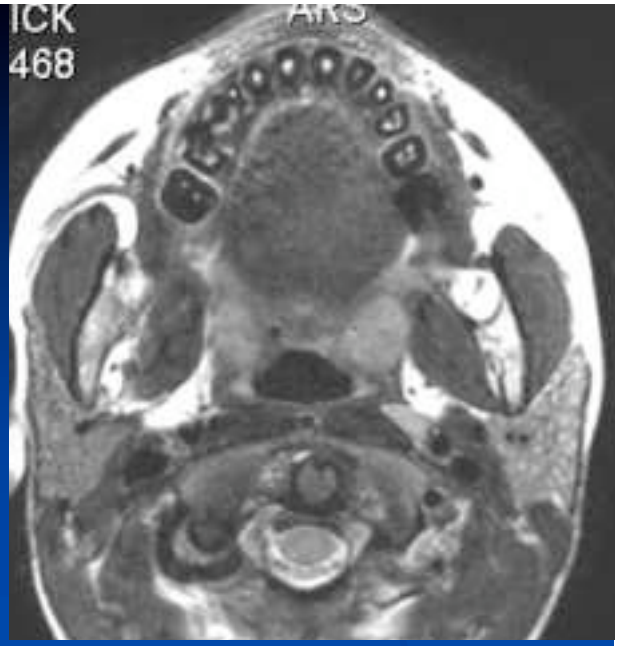

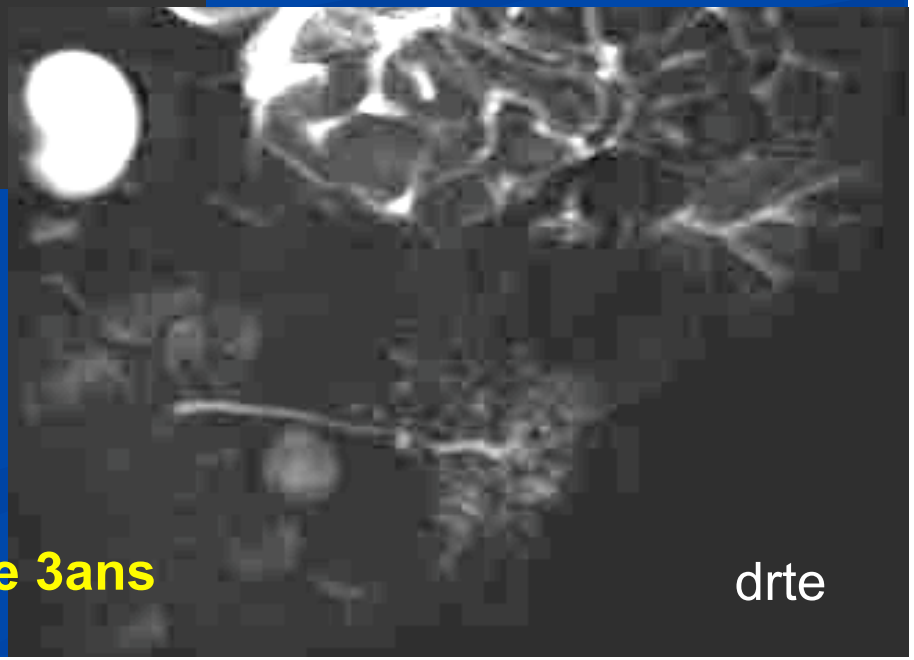

Enfant de 7ans
Poussées parotidiennes depuis l'âge de 3ans

Diagnostics différentiels

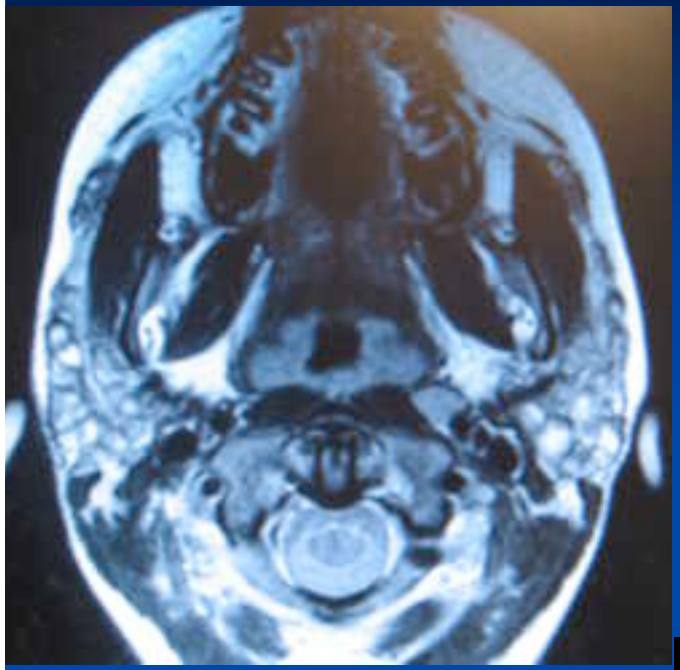

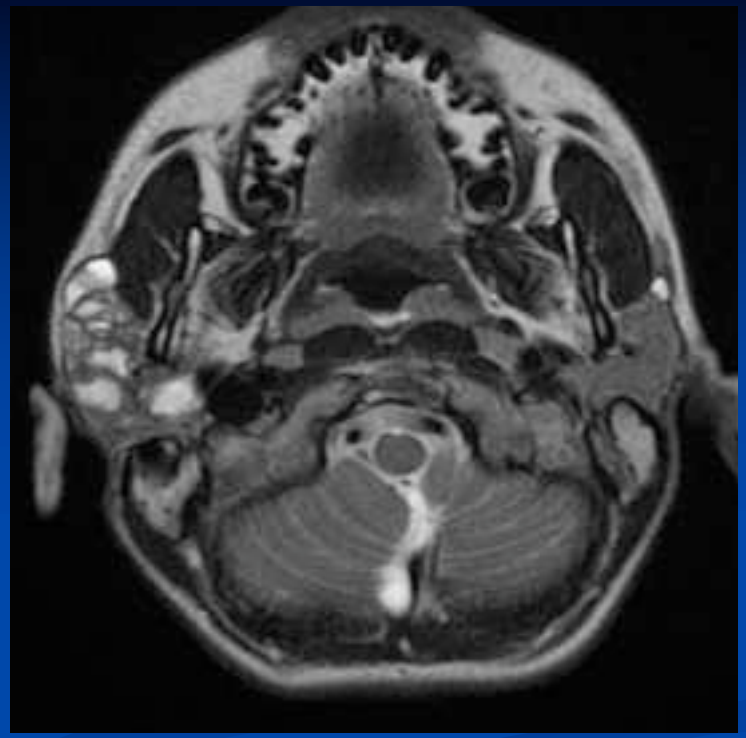

Déficit immunitaire

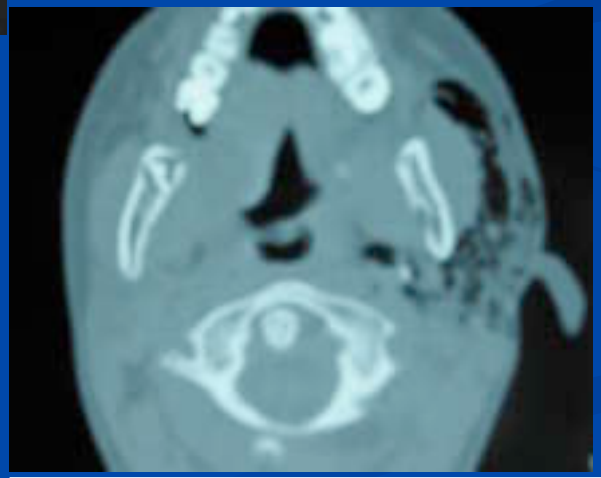

Pneumoparotide

Corps étranger parotidien

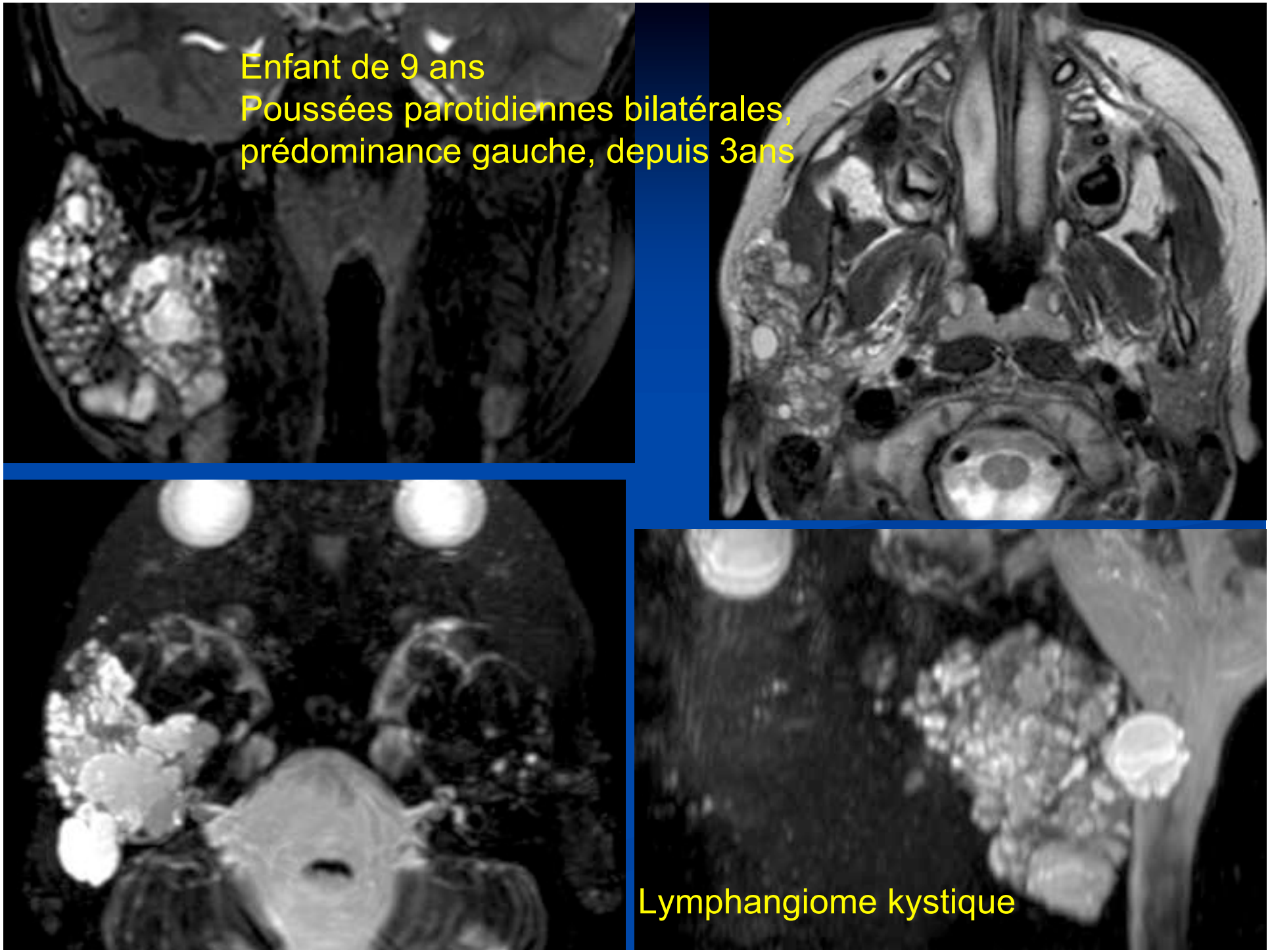
Enfant de 9 ans
Poussées parotidiennes bilatérales,
prédominance gauche, depuis 3ans
Lymphangiome kystique

TRAITEMENT DES STENOSES SALIVAIRES

Traitement des sténoses et dysplasies canalaires

Passage en force

Irrigation Forcée

Franchissement

Dilatation

Stent définitf

Plastie de canal

Voie combinée

Parotidectomie

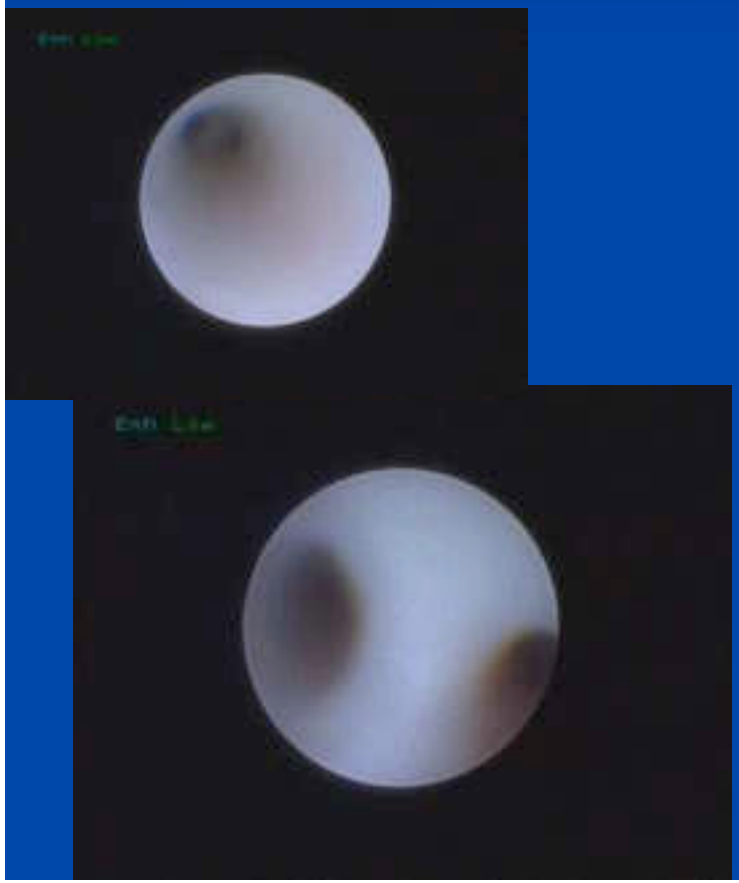

Traitement des sténoses et dysplasies canalaires

Passage en force

Irrigation Forcée

Franchissement

Dilatation

Stent définitf

Plastie de canal

Voie combinée

Parotidectomie

Sténoses:Traitement Stent
« Cardiologique »(A Bizau,Toulon)

Passage en force

Irrigation Forcée

Franchissement

Dilatation

Stent définitf

Plastie de canal

Voie combinée

Parotidectomie

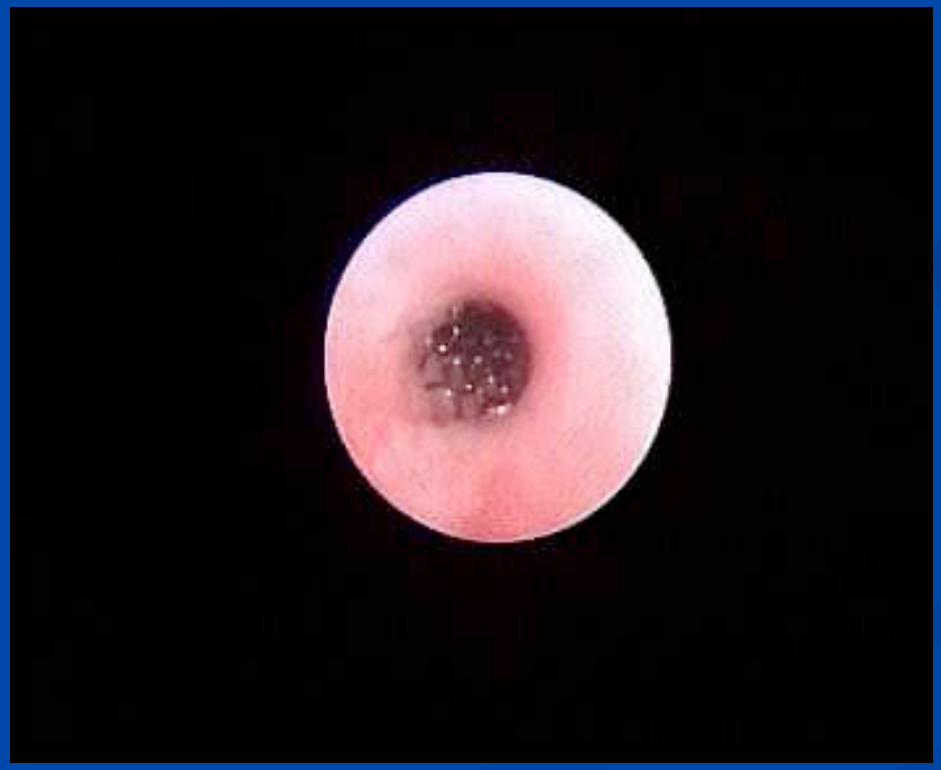

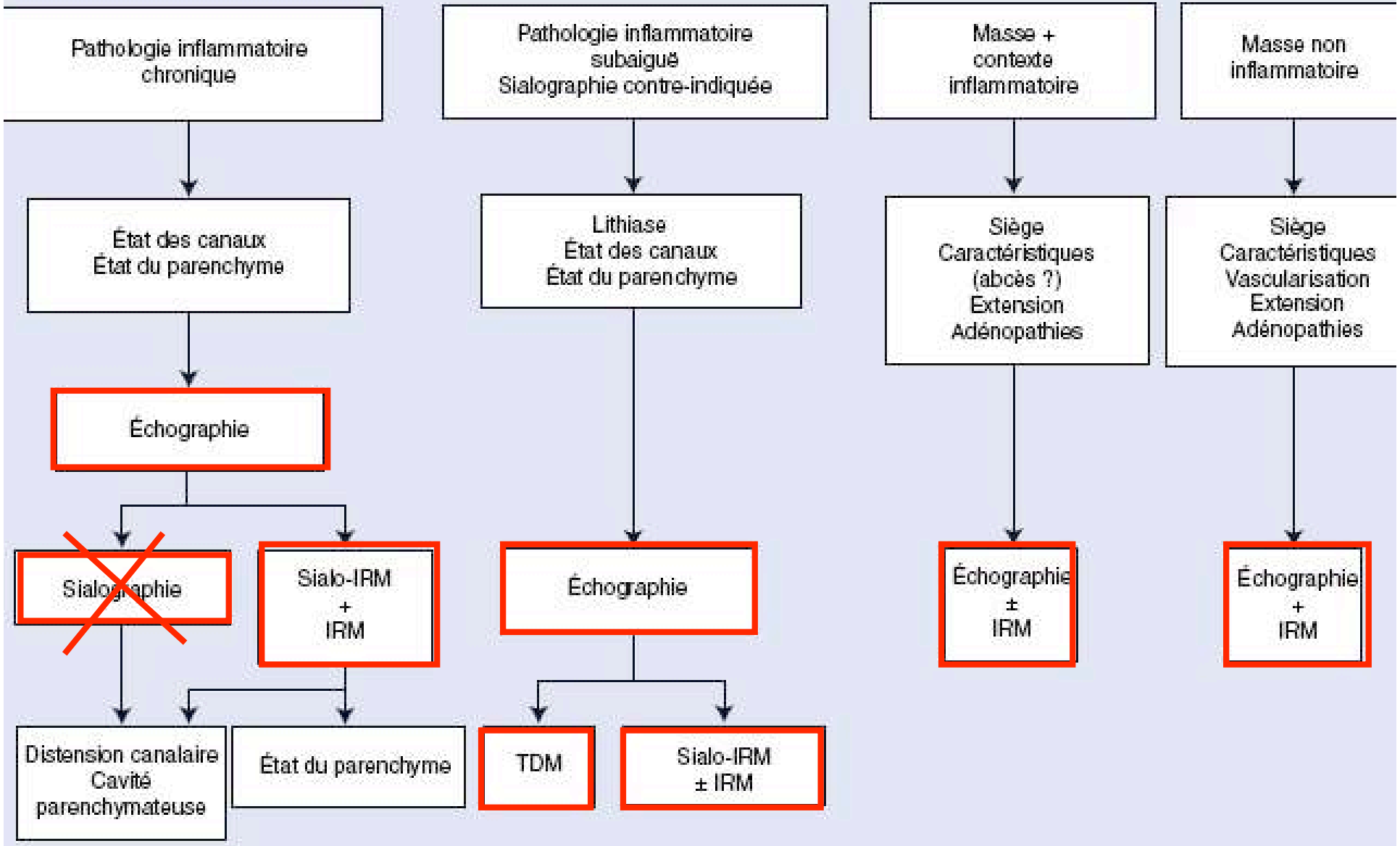

Arbre décisionnel; CAT devant une pathologie salivaire

BIBLIOGRAPHIE

- Becker M, Marchal F, Becker CD et al. Sialolithiasis and salivary ductal stenosis: diagnostic accuracy of MR sialography with a three-dimensional extended-phase conjugate-symmetry rapid spin-echo sequence. Radiology 2000; 217:347-58.

- Varghese JC, Thornton F, Lucey BC, Walsh M, Farrel MA, Lee MJ. A Prospective Comparative Study of MR Sialography and Conventinnal Sialography of Salivary Duct Disease. Am J Roent 1999;173:1497-1503

- SIALO-IRM: M Tassart, D Zeitoun, C Iffenecker, F Bahlouli, JM Bigot et F Boudghène; J Radiol 2003;84:15-26

- P. Katz, F. Héran: Pathologie des glandes salivaires, EMC

MERCI
DE VOTRE ATTENTION!